FACULTÉ MIXTE DE MÉDECINE ET DE PHARMACIE DE LYON
Année 1964 N° 130

CONTRIBUTION A L'ÉTUDE DES ADÉNOPATHIES CERVICALES TUBERCULEUSES DE L'ADULTE A PROPOS DE 182 OBSERVATIONS

INTÉRÊT DE LA PONCTION GANGLIONNAIRE

TRAVAIL

de la Clinique Médicale C (Professeur CROIZAT),
du Service d'Hématologie du Professeur REVOL,
du Laboratoire de Cytologie de l'INSTITUT PASTEUR (Docteur MOREL)
et du Centre de Transfusion de Saint-Etienne (Docteur BRIZARD)

THÈSE

présentée
A LA FACULTÉ MIXTE DE MÉDECINE ET DE PHARMACIE DE LYON
et soutenue publiquement le 26 Juin 1964
pour obtenir le grade de Docteur en Médecine
par

LE PETIT Jean-Claude

Ancien Externe des Hôpitaux de Lyon
Interne des Hôpitaux de Saint-Etienne
né le 13 Février 1938 à Boulogne-Billancourt (Seine)

Imprimerie B. M. B
SAINT-ETIENNE (Loire)

Digitized by the Internet Archive
in 2026

https://archive.org/details/IA41552625_0035

CONTRIBUTION A L'ÉTUDE DES ADÉNOPATHIES CERVICALES TUBERCULEUSES DE L'ADULTE

A PROPOS DE 182 OBSERVATIONS

INTÉRÊT DE LA PONCTION GANGLIONNAIRE

FACULTÉ MIXTE DE MÉDECINE ET DE PHARMACIE DE LYON
Année 1964 N° 130

CONTRIBUTION A L'ÉTUDE DES ADÉNOPATHIES CERVICALES TUBERCULEUSES DE L'ADULTE A PROPOS DE 182 OBSERVATIONS

INTÉRÊT DE LA PONCTION GANGLIONNAIRE

TRAVAIL

de la Clinique Médicale C (Professeur CROIZAT),
du Service d'Hématologie du Professeur REVOL,
du Laboratoire de Cytologie de l'INSTITUT PASTEUR (Docteur MOREL)
et du Centre de Transfusion de Saint-Etienne (Docteur BRIZARD)

THÈSE

présentée
A LA FACULTÉ MIXTE DE MÉDECINE ET DE PHARMACIE DE LYON
et soutenue publiquement le 26 Juin 1964
pour obtenir le grade de Docteur en Médecine
par

LE PETIT Jean-Claude

Ancien Externe des Hôpitaux de Lyon
Interne des Hôpitaux de Saint-Etienne
né le 13 Février 1938 à Boulogne-Billancourt (Seine)

Imprimerie B. M. B
SAINT-ETIENNE (Loire)

UNIVERSITEITSBIBLIOTHEEK - LEIDEN

PERSONNEL DE LA FACULTÉ

Doyens honoraires :

M. LEPINE J. :Membre de l'Institut.

M. HERMANN H. : Correspondant de l'Institut.

Doyen : J.-F. CIER.

Assesseurs : MM. M. LEVRAT
L. REVOL

Professeurs Honoraires

MM. COLLET, GUIART, PATEL, LEPINE, TRILLAT, MOURIQUAND, MAZEL, GARIN, GATE, MARTIN, GABRIELLE, SANTY, DUCLOS, GUILLEMINET, HERMANN, ROCHET.

Professeurs

MM.	
CIBERT	Clinique urologique.
PONTHUS (Détaché à Beyrouth)	Physique biologique.
DECHAUME	Clinique neuro- psychiatrique et d'hygiène mentale.
CHAMBON	Chimie organique et toxicologie.
WERTHEIMER	Clinique chirurgicale B.
PAUPERT-RAVAULT	Clinique médicale B.
FROMENT	Clinique et prophylaxie cardio-vasculaire.
CROIZAT	Clinique médicale C.
ENSELME	Chimie biologique et médicale.
MALLET-GUY	Clinique chirurgicale A.
REVOL	Pharmacie galénique.
POLLOSSON	Clinique gynécologique.
PIGEAUD	Clinique obstétricale.
BOURRET	Médecine du Travail.
LEVRAT	Clinique médicale A
SOHIER	Hygiène et action sanitaire et sociale.
NETIEN	Botanique et cryptogamie.
BERTRAND	Clinique chirurgicale C.
BADINAND	Chimie analytique pharmaceutique.
DREVON	Pharmacie chimique et pharmacologie.
ROCHE	Médecine légale et déontologie.
COUDERT	Parasitologie et pathologie exotique.
MOUNIER-KUHN	Clinique d'oto-rhino- laryngologie et d'audio-phonologie.
PAUFIQUE	Clinique ophtalmologique.
THIERS	Clinique de dermatologie, syphiligraphie et allergologie
BRUN	Clinique de pneumo-phtisiologie.
CREYSSEL	Chaire de clinique chirurgicale orthopédique et traumatologie.
DARGENT	Clinique carcinologique.
GUICHARD	Anatomie pathologique.
GIRARD Paul	Pathologie générale et expérimentale.
LATARJET	Anatomie.
PEYCELON	Pathologie chirurgicale.
GIRARD Marcel	Thérapeutique.
VACHON	Pathologie médicale.
GALY	Physio-pathologie des voies respiratoires.
PAPILLON	Radiologie.
JEUNE	Clinique des maladies infectieuses.
GONIN	Hydrologie thérapeutique climatologie et écologie sociale.
MONNET	Bactériologie.
BANSSILLON	Physiologie et pathologie obstétricales.
CHATONNET	Physiologie B.
GUINET	Clinique endocrinologique.
TRILLAT	Clinique de chirurgie orthopédique.
FREIDEL	Clinique stomatologique.
MARION Joseph	Clinique de chirurgie et d'orthopédie infantiles.
DORCHE	Matière médicale et législation pharmaceutique.

MM.

DUMONT Louis	Histologie et embryologie.
PERROT	Chimie.
CIER J.-F.	Physiologie A.
MICHAUD Pierre	Clinique de chirurgie cardiaque.
PERRIN Jean	Thérapeutique chirurgicale et chirurgie opératoire.
X.....	Clinique médicale infantile et hygiène du premier âge.
X.....	Biologie médicale et pharmacodynamie.

PROFESSEURS A TITRE PERSONNEL

BERGER	Physique nucléaire appliquée à la médecine.
BERTOYE	Bactériologie.
MANSUY	Neuro-Chirurgie.
COLLET	Chimie générale et pharmaceutique.
SARROUY	Clinique de pédiatrie.
LACROIX	Hygiène et clinique des maladies des pays chauds.
LIARAS	Clinique chirurgicale propédeutique.
LECUIRE	Neuro-chirurgie.
REVOL	Médecine générale.
GOINARD	Thérapeutique chirurgicale.
CIER André	Pharmacie Chimique et Pharmacologie.

PROFESSEURS SANS CHAIRE

ROMAN	Parasitologie.
FEROLDI	Anatomie pathologique.
MORET	Physique biologique.
ODDOUX	Botanique et cryptogamie.
de SOLLIERS	Chimie anlytique.

MAITRES DE CONFERENCES AGREGES TITULAIRES

CREYSSEL Roger	Chimie biologique.
THIVOLET	Hygiène.
GARIN	Parasitologie.
PINET	Electro-radiologie.
TOLOT	Médecine du travail.
DESPIERRES	Médecine générale.
GUYOTAT	Neurc-psychiatrie.
DESCOTES	Chirurgie générale.
JOUVET	Pathologie expérimentale.
PEYRIN	Physique biologique.
BUFFARD	Electro-radiologie.
TOMMASI	Anatomie pathologique.
LEJEUNE	Médecine générale et thérapeutique.
de MOURGUES F.	Stomatologie.
NAUSSAC	Maladies infectieuses.
REBOUILLAT	Chirurgie générale.
ROMAGNY	Pédiatrie.
DELAHAYE J.-P.	Médecine générale.
DELEUZE	Anesthesiologie.
GIRAUD	Electro-radiologie diagnostic et thérapeutique.
MICHEL	Anesthesiologie.
FRANÇOIS	Pédiatrie et puériculture.
MICHOULIER	Chirurgie générale.
COLOMB	Dermatologie.
LAMBERT	Médecine générale.
FRIES	Médecine générale.
GILLY	Pédiatrie.

MAITRES DE CONFERENCES AGREGES STAGIAIRES

DUROUX	Anatomie.
BRETTE	Thérapeutique
BOUCHET	Anatomie.
FAVRE-GILLY	Hématologie.
GIROD	Histologie et embr ologie.
GRAS	Chimie biologique.
MALLEIN	Chimie analytique.

MM.

RIFFAT	Hygiène.
FAUCON	Biologie médicale et pharmacodynamie.
FLANDROIS	Physiologie.
VIALLIER-RAYNARD	Bactériologie.

AGREGES EN EXERCICE

BURTHIAULT	Obstétrique.	ALLEGRE	Neuro-chirurgie.
GIGNOUX	Oto-rhino-laryngologie	CHASSARD	Electro-radiologie.
GUILLEMIN	Chirurgie générale.	FAYSSE	Orthopédie.
JAUBERT de BEAUJEU	Chirurgie générale.	GAILLARD	Oto-rhino-laryngologie
MARION Pierre	Chirurgie générale.	GARDE	Médecine générale.
PLAUCHU	Médecine générale.	HUGONNIER	Qphtalmologie.
PONT	Médecine générale.	KALB	Pneumo-phitisiologie.
SAUTOT	Chirurgie générale.	LARBRE	Médecine générale.
TRAEGER	Médecine générale.	MARET	Chirurgie générale.
VIGNON	Médecine générale.	MORNEX	Médecine générale.
BONAMOUR	Ophtamologie.	NORMAND	Médecine générale.
COLIN	Médecine légale.	PERRIN André	Médecine générale.
de MOURGUES Georges	Chirurgie générale.	BETHENOD	Pédiatrie et Puériculture
DEVIC	Médecine générale.	DUMAS	Stomatologie.
DUMONT Martial	Obstétrique.	GARMIER	Obstétrique.
DURAND	Urologie.	NOEL	Médecine générale.
FRANCILLON	Chirurgie générale.	ROBERT	Médecine générale.
SAUBIER	Chirurgie générale.	SCHNEPP	Orthopédie.
SCHOTT	Neuro-psychiatrie.		

EXAMINATEURS DE LA THESE :

PRESIDENT : M. CROIZAT

ASSESSEURS : MM. REVOL, GALY, DESPIERRE et MOREL

A LA MEMOIRE DE MES GRANDS-PARENTS

A MES PARENTS

En témoignage de toute mon affection et de ma reconnaissance.

A MA FEMME

Avec toute ma tendresse.

A MA SŒUR, A MON FRERE

A MES ONCLES, A MES TANTES

A MES BEAUX PARENTS

A MES BELLES SŒURS,

A MES BEAUX FRERES

A TOUS LES MIENS

A E. CALEMARD, F. COING, M. GIRAUD, Bernard MANTOUT

En témoignage de notre amitié.

A TOUS MES AMIS

A NOTRE MAITRE ET PRESIDENT DE THESE

MONSIEUR LE PROFESSEUR CROIZAT

Professeur de Clinique Médicale

Un semestre passé comme externe dans son service nous a permis d'apprécier la richesse de ses connaissances, la clarté de son enseignement, la précision de ses indications thérapeutiques, ainsi que ses grandes qualités humaines.

La place éminente qu'il tient dans l'Hématologie française nous permet d'apprécier encore plus l'honneur qu'il nous fait de bien vouloir nous juger.

Qu'il accepte ce modeste travail comme l'expression de notre profonde admiration et de notre respectueuse gratitude.

A NOS JUGES

Monsieur le Professeur L. REVOL

Médecin des Hôpitaux

Au cours d'un semestre d'Externat, nous avions déjà pu apprécier la diversité de son savoir, la grande clarté et la logique de son enseignement, ainsi que son extrême affabilité.

Dans la réalisation de ce travail, qu'il nous a confié, il s'est montré à notre égard d'une patience et d'une indulgence extrême. Il nous a guidé avec bienveillance. Il nous fait l'honneur de le juger.

Nous le prions de croire à notre profonde reconnaissance et à notre respectueux attachement.

Monsieur le Professeur P. GALY

Médecin des Hôpitaux

Un semestre d'Externat nous à permis de bénéficier de son enseignement inestimable et d'apprécier ses grandes qualités humaines.

Nous le remercions de l'honneur qu'il nous fait de nous juger.

Monsieur le Professeur agrégé G. DESPIERRE

Médecin des Hôpitaux

Il nous a accueilli avec la plus grande courtoisie. Nous le remercions de nous avoir fait l'honneur de juger cette thèse et le prions de croire à la sincérité de nos sentiments respectueux.

Monsieur le Docteur P. MOREL

Chef du Laboratoire d'Hématologie à l'Institut Pasteur.

Nous garderons toujours le meilleur souvenir de l'accueil qu'il nous a réservé. Nous avons bénéficié de son savoir, et il nous a beaucoup aidé dans la rédaction du chapitre « Ponction ganglionnaire ».

Il a accepté de faire partie du jury de cette thèse, qu'il soit assuré ici de notre admiration et de nos plus vifs remerciements.

A Monsieur le Docteur C.P. BRIZARD

Directeur du Centre de Transfusion Sanguine de Saint-Etienne

Patiemment, il nous fait partager chaque jour progressivement ses grandes connaissances. Il nous a confié ses observations personnelles, et nous a constamment conseillé dans la réalisation de ce travail.

Qu'il soit assuré de toute notre gratitude pour l'aide qu'il nous a apportée et qu'il nous apporte sans cesse.

Nous le prions de croire à notre respectueux attachement.

A NOS MAITRES DANS LES HOPITAUX DE LYON

Externat :

Monsieur le Professeur
André BERTOYE

Monsieur le Docteur BETHENOD

Monsieur le Professeur Agrégé MATHIEU

Monsieur le Professeur Agrégé BANSSILLON

Monsieur le Docteur NOTTER

Monsieur le Professeur Jean CREYSSEL

Monsieur le Professeur Agrégé
DE MOURGUES

Monsieur le Docteur LAGEZE

Monsieur le Professeur GALY

Monsieur le Professeur REVOL

Monsieur le Professeur CROIZAT

A NOS MAITRES DANS LES HOPITAUX DE SAINT-ETIENNE

MONSIEUR LE DOCTEUR F. GEREST

D'un semestre passé dans son service, nous gardons le meilleur souvenir. L'étendue de ses connaissances, son esprit clinique acéré nous ont été de précieuses sources d'enseignement.

Nous l'assurons de nos sentiments respectueux.

MONSIEUR LE PROFESSEUR AGRÉGÉ RIFFAT

La diversité de son esprit, ses connaissances, son attitude vis à vis des malades nous ont permis d'apprécier ses grandes qualités.

Nous le prions de croire à notre attachement.

MONSIEUR LE DOCTEUR A. COURTIEU

Il nous a accueilli avec bienveillance et s'est montré d'une extrême indulgence à notre égard.

Qu'il sache combien nous apprécions la rigueur de son esprit scientifique, la logique de son raisonnement et l'éveil de son intérêt pour toute chose nouvelle.

A NOS CAMARADES DE L'EXTERNAT
DES HOPITAUX DE LYON

A NOS AMIS DE L'INTERNAT DE SAINT-ETIENNE

INTRODUCTION

Les adénopathies cervicales d'origine tuberculeuse ont été décrites depuis fort longtemps ; sous le nom de scrofules nous les retrouvons citées dans certains mémoires moyennâgeux. Elles étaient réputées chroniques, et rebelles au traitement, et le privilège royal utilisé en tant que thérapeutique héroïque ne devait être lui-même que de qualité médiocre si l'on en croit Saint-Simon, écrivant que plusieurs des onze enfants qu'eut Anne de Rohan, princesse de Soubise, maîtresse de Louis XIV, en moururent.

Victor Dubois dans son nouveau traité des scrofules (thèse soutenue à Paris en 1726) en soulignait également l'évolution imprévisible et la difficulté diagnostique, mais il y englobait parfois les adénopathies survenant au cours d'affections malignes et d'hémopathies en particulier.

Le développement des disciplines : bactériologie, anatomie - pathologique et cytologie, depuis le début du siècle, nous a permis d'acquérir des notions assez précises sur leur mode d'apparition, leur pathogénie et leur clinique. Mais leur diagnostic reste souvent délicat et leur thérapeutique incertaine.

L'espoir qu'avait suscité l'apparition des antibiotiques spécifiques a été partiellement déçu. Aussi l'étude des problèmes diagnostiques et thérapeutiques posés par les adénopathies cervicales tuberculeuses de l'adulte, s'ils n'ont plus l'originalité d'une affection rare et peu décrite, gardent-ils tout leur intérêt.

L'étude qui nous a été proposée porte sur 176 cas d'adénopathies tuberculeuses diagnostiquées dans le Service de clinique médicale C du Professeur Croizat et du Professeur Revol à l'Hôpital Edouard Herriot de Lyon auxquels nous avons ajouté 6 observations personnelles du Docteur Brizard de Saint-Etienne. L'aspect diagnostique des problèmes soulevés y prédomine : ces malades avaient été orientés à une consultation d'hématologie parce que le diagnostic de l'affection était difficile à établir et que le médecin orientateur désirait avant toute chose éliminer une maladie hématologique se révélant sous forme d'adénopathies.

Au cours de notre exposé, nous étudierons à la suite du résumé des observations :

— les circonstances d'apparition de ces ADN tuberculeuses,

— leur mode d'expression clinique

— leurs moyens d'investigation paraclinique, et parmi les différents examens spéciaux, l'utilité particulière de la ponction ganglionnaire

— les conclusions enfin que nous avons exprimées, découlant des différents traitements auxquels ces malades avaient été soumis une fois le diagnostic établi.

OBSERVATIONS

OBSERVATION N° 1

E... Samuel, 26 ans, Camerounais, ayant déjà présenté une adénopathie cervicale D 6 ans auparavant ; apparition isolée d'une ADN carotidienne moyenne D du volume d'une prune dure, non adhérente, non douloureuse, non fistulisée, sans t°. Examens : VS 15 %, découverte d'une ADN axillaire D et d'une calcification à la radio pulmonaire du sommet D, cuti ++, la ponction ganglionnaire montre « un ganglion lympho-mono-plasmocytaire avec tendance au ramollissement et une cellule géante typique ». Traitement : Rimifon 6 cs x 10 mois, Calcium et Stérogyl : Régression totale. Récidive axillaire 4 mois après l'arrêt du traitement.

OBSERVATION N° 2

D... Joséphine, 70 ans, Italienne, présentant depuis longtemps une ADN carotidienne G chronique ; apparition de 2 ADN sous maxillaires D du volume d'une orange, élastiques, non adhérentes, non douloureuses, non fistulisées, sans t°. Examens : VS 15 %, sans cuti, GR 4 090 000, GB 5 200, Lph 21, M 4, Pn 52, Pe 1 ; la ponction ganglionaire montre « des cellules épithélioïdes en abondance, tuberculose probable ». Traitement : Rimifon, Streptomycine, malade vue une seule fois.

OBSERVATION N° 3

M... Arthur, 69 ans, Français, : apparition d'une ADN carotidienne Haute D dure, non adhérente, non douloureuse, non fistulisée, sans t°. Examens : cuti ++, GR 3 840 000, GB 8 800, Lph 13, M 25, Pn 59, Pe 1. La ponction ganglionnaire montre « Malgré l'aspect atypique de quelques grandes cellules réticulaires et de nombreux plasmocytes, les macrophages abondants, les polynucléaires et les cellules en organisation géantes et épithélioïdes font faire le diagnostic de tuberculose réticulotrope ». Traitement : Rimifon 3 mois, Calcium : diminution nette de volume au bout de 3 mois, pas revu.

OBSERVATION N° 4

M... Robert, 34 ans, Français, apparition d'une ADN sous maxillaire D dure, non adhérente, non douloureuse, non fistulisée, sans t°. Examens : VS 4 %, cuti ++, GR 5 280 000, GB 4 000, Lph 5, M 1, Pn 59, Pe 1. La ponction ganglionnaire montre « un ganglion relativement pauvre, présence des cellules géantes et épithélioïdes, macrophages et Pn, quelques éosino et plasmocytes ». Traitement : Rimifon 3 mois, Strepto 20 gr, Calcium et Stérogyl : régression totale à la fin du traitement.

OBSERVATION N° 5

P..., Français, apparition d'une ADN carotidienne haute du volume d'une prune, dure, non adhérente, non douloureuse, non fistulisée, sans t°. Examens : cuti +++, GR 4 810 000, Lph 10, M 22, Pn 45, Pe 6 ; la ponction ganglionnaire montre « une cellule de type épithélioïde ». Traitement : Rimifon 3 mois, au bout d'un mois régression totale.

OBSERVATION N° 6

R... Jean, 23 ans, Français, a passé 6 mois dans un préventorium à 17 ans, apparition d'ADN carotidiennes moyennes bilatérales du volume d'une grosse prune, dures, non adhérentes, non douloureuses, non fistulisées. Examens : cuti ++, GR 5 000 000, GB 6 000, Lph 12, M 10, Pn 60, Pe 0 ; la ponction ganglionnaire montre : « 1) un ganglion à fond lymphocytaire et à petits lymphocytes infiltré de cellules réticulaires souvent hyperbasophiles, mais en nombre modéré. Quelques cellules à tendance épithélioïde, un amas de ces cellules pourrait évoquer une cellule géante, quelques Pn, 1 macrophage, tuberculose réticulotrope ? en tout cas pas de malignité. » 2) « un ganglion uniquement formé de 2 types de cellules : a) petits lymphocytes très denses ; b) ombres nucléaires, pâles, arrondies, peut être lymphocytes jeunes. — Diagnostic impossible, on ne peut éliminer une atteinte lymphocytaire maligne ». Traitement : Rimifon 3 mois, diminution très nette de volume au bout de 3 mois, malade non revu.

OBSERVATION N° 7

A... Youcef, 28 ans, Algérien, ayant déjà été hospitalisé pour ADN tuberculeuse, apparition d'une ADN carotidienne moyenne D, avec baisse de l'état général. Cette ADN était non adhérente, non douloureuse, non fistulisée. Examens : amaigrissement, VS 5 %, GR 5 000 000, GB 4 400, Lph 23, M 11, Pn 55, Pe 3, la ponction ganglionnaire montre « du pus, pas de BK au Ziehl ». Traitement : Rimifon 6 mois, diminution très nette de volume. Malade non revu.

OBSERVATION N° 8

B... Lucien, 20 ans, Français, apparition de micro ADN cervicales G, carotidiennes moyennes, du volume d'une cerise, dures, non adherentes, non douloureuses, non fistulisées. Examens : VS 3 %, découverte d'une ADN axillaire, cuti —, GR 5 030 000, GB 4 400, Lph 23, M 13, Pn 57, Pe 0. Ponction ganglionnaire non pratiquée. Traitement : Arseniode : malade vu une seule fois, pas de renseignements ultérieurs. Diagnostic non établi.

OBSERVATION N° 9

A... Marie, 62 ans, Française, apparition d'une ADN carotidienne haute G., dure, non adhérente, non douloureuse, non fistulisée. Examens : VS 12 %, cuti +++, GR 4 400 000, GB 8 000, Lph 10, M 12, Pn 67, Pe 1, la ponction ganglionnaire montre « du pus, quelques cellules du type épithélioïde ». Traitement : Rimifon 5 mois : régression totale. Malade non revue après le cinquième mois.

OBSERVATION N° 10

F... Fatima, 36 ans, Algérienne, apparition de macropoly ADN sous maxillaires dures, non adhérentes, non douloureuses, non fistulisées. Examens : VS 25 %, découverte d'ADN temporale et axillaire G, GR 3 540 000, GB 7 000, Lph 11, M 4, Pn 73, Pe 1, la ponction ganglionnaire montre « pas d'étalement cellulaire valable ». Traitement prescrit : Rimifon 1 mois, Strepto 1 mois (traitement d'épreuve) : pas revue à la fin du traitement.

OBSERVATION N° 11

O... Andrée, 20 ans, Française, ayant fait un primo-infection il y a dix ans, ayant présenté une ADN cervicale D il y a 2 ans, consultant pour 1 ADN carotidienne haute + 1 satellite, du volume d'une prune, et une ADN carotidienne moyenne G, dures, non adhérentes, non douloureuses, non fistulisées. Examens : VS 10 %, cuti +, GR 4 320 000, GB 8 000, Lph 21,

M 19, Pn 51, Pe 0, la ponction ganglionnaire montre « étalement nécrotique sans impression étiologique. Pas de BK au Zielh ». Traitement : Rimifon 4 mois, Stérogyl et Calcium : au bout de 2 mois diminution très nette de volume. Malade non revue au bout du traitement. Résultat partiel mais certain donné par INH.

OBSERVATION N° 12...

B... Khier, 19 ans, algérien, apparition d'une ADN carotidienne haute G, fluctuante, adhérente, douloureuse, fistulisée, avec baisse de l'état général, t° 37.8. Examens : VS 30 %, cuti +++, la ponction ganglionnaire montre « fond granuleux acidophile. Eléments altérés avec nombreux Pn. Tuberculose probable ». Exérèse. Anatomie pathologie : BK +. Traitement : Cortisone 75 mg × 4 jours, Strepto 11 gr, Stérogyl et Calcium, Isorilone. Au bout de 3 mois guérison totale, sort avec traitement antibiotique, malade non revu.

OBSERVATION N° 13...

B... Ahmed, 22 ans, algérien, traité depuis 5 ans pour ADN sous maxillaire, consultant pour ADN sous maxillaire bilatérale et ADN sus claviculaire du volume d'une cerise, mobiles, non adhérentes, non douloureuses, non fistulisées. Examens : VS 28 %, découverte d'ADN de la nuque et rétro auriculaire G, cuti +. La ponction ganglionnaire montre « du pus ». Culture BK +. Traitement : Rimifon 6 cs × 19 jours, Strepto 17 gr, Calcium, Sterogyl : ADN tuberculeuse, le malade a refusé de poursuivre, après 19 jours, le traitement, non revu.

OBSERVATION N° 14...

B... Saïd, 40 ans, algérien, consultant pour 1) une petite fistule post-opératoire après ablation d'une ADN sus sternale enlevée un an auparavant et 2) cicatrice indurée post-ablation d'une ADN sous maxillaire G enlevée quelques mois auparavant Baisse de l'état général associée, t° à 37,4, VS 45 %. Association d'ADN médiastinales à la radio pulmonaire, cuti +++. Numération formule : 4.390 000 GR, 9 600 GB, 4 Lph, 9 M, 61 Pn, 3 Pe, Myélogramme : étalement très pauvre. Culture, inoculation, examen direct du liquide de ponction négatifs. Traitement : Rimifon 1 mois, Calcium et Stérogyl. Malade non revu.

OBSERVATION N° 15...

L..., 40 ans, français, consulte pour 4 ADN carotidiennes moyennes D du volume d'une cerise, 1 ADN sous maxillaire D du volume d'une prune, 1 ADN sous maxillaire G du volume d'une prune. Examens : NF : GR 5 760 000, GB 13 150, Lph 37, M 1, Pn 58, Pe 3, la ponction ganglionnaire montre « une prédominance de lympho et de moyen-mononucléaires, quelques Pn, les uns et les autres souvent altérés. Présence de cellules épithélioïdes tout à fait typiques. Quelques plasmocytes. Enfin fond un peu granuleux avec amas fibrineux violacé évoquant un aspect précaséeux. Pas de signes de malignité. Tuberculose bien propable ». Biopsie : « 2 à 3 zones caséeuses avec en bordure des cellules géantes et épithélioïdes ». Traitement : Isorilone — pas de renseignements sur l'évolution.

OBSERVATION N° 16...

H... Esther, 52 ans, venant d'Asie Mineure, consulte pour une ADN sus claviculaire D du volume d'une prune, dure, non adhérente, non douloureuse, non fistulisée. Examens : VS 53 % ; NF : GR 4 730 000, GB 7 000, Lph 22, M 13, Pn 47, Pe 2. Ponction ganglionnaire non pratiquée. Traitement : PAS 1 mois, Radiothérapie 3 séances : diminution de volume au bout d'1 mois. Malade non revue par la suite.

OBSERVATION N° 17

G... Marie, 81 ans, française, consulte pour une ADN sus claviculaire D du volume d'une prune dure, adhérente, non douloureuse, non fistulisée. Baisse de l'état général. Les examens montrent : VS 52 %, NF : GR 5 500 000, GB 8 400, Lph 5, M 5, Pn 81, Pe 0. La ponction ganglionnaire montre : « du pus acidophile » examen direct : BK +, culture : BK +. Traitement : Rimifon 6 cs × 2 mois, strepto 27 gr, en traitement local : strepto + Cortisone. Diminution très nette de volume.

OBSERVATION N° 18

P... Jeanne, 59 ans, française, consulte pour une ADN sous maxillaire G du volume d'une petite mandarine dure, non adhérente, non douloureuse, non fistulisée. Présente une asthénie, une VS à 25 %, une cuti ++. NF : GR 4 070 000 GB 7 800, Lph 7, M 4, Pn 70, Pe 0. La ponction ganglionnaire montre : « une grande participation fibreuse, fond lymphocytaire réticulaire à petites cellules sans signe de malignité ». Pas de renseignements ni sur l'évolution, ni sur le traitement ultérieur.

OBSERVATION N° 19

O... Marie, 61 ans, française, consulte pour une ADN sus claviculaire D du diamètre d'une grosse prune, dure, adhérente, non douloureuse, non fistulisée. avec une baisse de l'état général, une asthénie, une t° à 38°, la VS est à 17 %. On découvre une ADN médiastinale à la radio pulmonaire, la cuti est +. NF : GR 4 500 000, GB 6 400, Lph 5, M 5, Pn 81, Pe 0. La ponction ganglionnaire montre du « pus acidophile ». L'examen direct montre des BK +, ainsi que la culture. Traitement : Rimifon 6 cs × 2 mois, Strepto 27 gr, localement : Strepto + Cortisone. Evolution : Diminution nette de volume en un mois de traitement.

OBSERVATION N° 20

A... Zimma, 59 ans, algérienne, consulte pour 3 ADN carotidiennes hautes D, dures, non adhérentes, non douloureuses, non fistulisées. Examens : VS 15 %, cuti +++, NF : GR 3 840 000, GB 2 800, Lph 2, M 13, Pn 48, Pe 2 ; myélogramme : moelle très riche et très érythroblastique. La ponction ganglionnaire montre : « hyperplasie lymphocytaire et fibreuse sans aucun signe de malignité ». Traitement : Rimifon : 5 cs. Diminution très nette de volume. Mais récidive 4 mois plus tard. Remise à INH. Malade perdue de vue.

OBSERTION N° 21

F... Rayomnd, 44 ans, français, sans antécédent, apparition d'une ADN sus claviculaire droite dure, non adherente ni douloureuse ni fistulisée. Examens : VS 24 %, pas de t°, RP : (—), cuti +++, NF : GR 4 700 000, GB 10 800, Lph 6, M 8, Pn 77, Pe 1. Myélogramme : moelle riche, ponction ganglionnaire : « les deux ponctions sont du même type, étalement nécrotique, ne présentant que des Pn dans l'ensemble peu altérés et des macrophages, vu 1 plasmocyte rares lympho et 2 grandes cellules réticulaires, pas de malignité ». Zielh : pas de BK. BBS évoqué. Traitement : Rimifon 5 mois, Strepto 30 gr, Exérèse. Guérison totale.

OBSERVATION N° 22

B... Ali, 29 ans, NAF, sans antécédents, apparition d'une ADN sus-claviculaire D fluctuante, fistulisée accompagnée de baisse de l'EG, VS à 40 %, pas de t°, cuti + Examens : NF : GR 5 280 000, GB 12 600, Lph 7, M 12, Pn 77, Pe 0. Ponction ganglionnaire : « pus ». Culture et Zielh : BK +. Traitement : Rimifon 4 mois, Strepto 4 mois, une cure héliothérapique et une cure

de caryolysine. Exérèse : Régression totale. L'exérèse n'a été pratiquée qu'après la reprise de l'ADN qui avait tout d'abord bien réagi aux antibiotiques et à la caryolysine.

OBSERVATION N° 23

Y... Sébit, 54 ans, NAF, sans antécédents, apparition d'une ADN sous-mentonnière, dure, ni adhérente, ni douloureuse, ni fistulisée avec baisse de l'EG, VS à 25 %, pas de t°, cuti ++. Examens : Sérologie +++, NF : GR 4 450 000, GB 6 800, Lph 13, M 7, Pn 75. Ponction ganglionnaire : « pus ». Culture et inoculation : BK +. Traitement : Rimifon 2 mois, drainage filiforme. Evolution : diminution de volume, malade non revu.

OBSERVATION N° 24

B... Rémi, 21 ans, français, antécédents : tuberculose pulmonaire 3 ans auparavant. Apparition d'une ADN sus-claviculaire D dure non adhérente, non douloureuse, non fistulisée avec baisse de l'EG. Examens : ADN médiastinale D à la RP, NF : GR 3 360 000, GB 16 400, Lph 7, M 4, Pn 58, Pe 1. Ponction ganglionnaire : « pus ». Bactériologie non pratiquée. Malade non revu après une seule consultation.

OBSERVATION N° 25

B... Vladivaro, 54 ans, polonais, sans antécédents, apparition d'une micro ADN carotidienne G, dure, ni adhérente, ni douloureuse, ni fistulisée avec baisse de l'EG, cuti ++, RP (—), Examens : NF : GR 5 150 000, GB 8 400, Lph 20, M 3, Pn 63, Pe 0. Myélogramme : moelle pauvre. Ponction ganglionnaire : 1ère) pas de ganglions, 2 « Adenchamme lymphoïde ». Considéré comme tuberculeux. Traitement : Rimifon 4 mois et Cacodylate. Régression totale.

OBSERVATION N° 26

B... Chaoui, 29 ans, NAF, consulte pour une ADN sous maxillaire bilatérale, volume d'une prune, et une ADN carotidienne moyenne D d'un volume d'une cerise, non adhérentes, non douloureuses, non fistulisées avec baisse de l'EG, t° à 37.7, VS à 28 %, cuti ++. Examens : NF : GR 4 540 000, GB 8 600, Lph 11, M 9, Pn 71 ; Pe 2. Ponction ganglionnaire « liquide présuppuratif avec débris cellulaires sur fond acidophile » pas de BK au Zielh. Traitement : Rimifon, Strepto 1 0gr., radiothérapie. Evolution : diminution de volume après radiothérapie, malade non revu.

OBSERVATION N° 27

B... Marie-Antoinette, 22 ans, française, sans antécédents. Apparition de 2 ADN carotidiennes G supérieures et d'une ADN sous angulo-maxillaire G dures, non adhérentes, non douloureuses, non fistulisées, ni t°, ni baisse d'EG, cuti +, RP —. Examens : NF : GR 4 980 000, GB 9 800, formule non pratiquée. Ponction ganglionnaire : « prédominance de lymphocytes et de cellules réticulaires peu altérés, quelques zones d'éléments altérés plus ou moins vacuolaires, avec macrophages et signes d'inflammation chronique ». Inoculation négative. Traitement : Isorilone 1 an, Stérogyl, Héliothérapie. Radiothérapie et 3 injections d'hydrocortisone locale. Evolution : régression après radiothérapie ; échec de l'hydrocortisone.

OBSERVATION N° 28

F... Denise, 23 ans, française, sans antécédents, consulte pour une ADN carotidienne moyenne du volume d'une noix dure, fistulisée, ni adhérente, ni douloureuse, sans baisse de l'EG, VS à 15 %. Examens : RP (—) cuti ++, NF : GR 5 000 000, GB 21 500, Lph 8, M 6, Pn 84, Pe 1. Ponction ganglion-

naire : « pus bien lié, peu de cellules, quelques Pn, quelques cellules réticulaires ». Traitement : Rimifon 7 mois, Stérogyl, UV, radiothérapie. Evolution : régression totale en 5 mois.

OBSERVATION N° 29

C... Raymonde, 28 ans, française, présentant une ADN indolore depuis 7 ans et consultant pour une ADN sous maxillaire droite dure, ni adhérente, ni douloureuse, ni fistulisée, sans baisse d'EG ni t°, VS à 17 %. Examens : RP (—) Cuti +++, NF GR 448 000, GB 10 900, Lph 16, M 16, Pn 60, Pe 1. Ponction ganglionnaire : « pus clair bien lié, fond fibrinoïde, cellules lysées aussi bien lymphocytes que Pn, tuberculose probable ». Zielh et culture négative. Malade non revue après la première consultation.

OBSERVATION N° 30

R... 45 ans, française, opérée d'une ADN sous maxillaire G 20 ans auparavant, consultant pour une ADN carotidienne moyenne G, volumineuse d'une noix, avec baisse d'EG, sans t°. Examens : Calcification sous claviculaire G à la radio pulmonaire. GR 3 800 000, GB 6 400, Lph 12, M 11, Pn 71. Ponction ganglionnaire : « riche en lymphocytes, quelques cellules hyperbasophiles, rares Pn, grandes cellules épithélioïdes en amas permettant d'affirmer la tuberculose ». Traitement : Rimifon, Stérogyl, Calcium. Pas revue après une consultation.

OBSERVATION N° 31

M... 41 ans, française, sans antécédents, consultant pour 3 ADN sus claviculaires D du volume d'une noix, dures, ni adhérentes, ni douloureuses, ni fistulisées avec baisse de l'EG et t° à 38°. Examens : RP (—) NF : GR 3 020 000, GB 4 900, Lph 12, M 18, Pn 61, Pe 1. Ponction ganglionnaire : « fond granuleux, lympho et monocytaire avec nombreux polynucléaires macrophages et quelques cellules épithélioïdes, éléments altérés avec zone de lyse. Tuberculose probable ». Traitement : Rimifon 1 mois, Calcium et Stérogyl. Evolution : diminution de volume en 1 mois.

OBSERVATION N° 32

D... Ali, 17 ans NAF, sans antécédents, consultant pour une ADN carotidienne moyenne G, une ADN sous mentonnière G, une ADN sous maxillaire G, dures, non adhérentes, non douloureuses, non fistulisées, sans signes généraux, VS à 5 %. Examens : NF : GR 4 700 000, GB 6 600, Lph 17, Pn 62, Pe 5. Ponction ganglionnaire : « Tuberculose typique avec agglomération de cellules épithélioïdes souvent légèrement altérées, quelquefois en granulomes ». Traitement : Rimifon 45 jours, 70 gr Strepto, Calcium. Evolution : stabilisation des ADN.

OBSERVATION N° 33

El K... Abdallah, 21 ans, NAF, consultant pour macropolyADN de la chaine carotidienne et du creux sus-claviculaire bilatérales, dures, ni adhérentes, ni douloureuses, ni fistulisées, avec baisse de l'EG, sans t° et VS à 22 %. Examens : RP (—), cuti +++, NF : GR 5 120 000, GB 9 000, Lph 7, M 17, Nn 68, Pe 5. Ponction ganglionnaire : « pus crémeux bien lié ». Bactériologie négative. Traitement : Rimifon 6 cs × 45 jours, Calcium et Stérogyl. Evolution : diminution de volume, non revu par la suite.

OBSERVATION N° 34

G... François, 20 ans, français, consultant pour une ADN carotidienne moyenne D, du volume d'une noix, + une ADN satellite, dures, non adhé-

rentes, non douloureuses, non fistulisées, sans baisse d EG, ni t°, VS à 10 %, ADN rétrosternale et axillaire D associées. Examens : NF : GB 7 400, Lph 5, M 21, Pn 62, Pe 3. Ponction ganglionnaire : 1) — ponction riche normale ; 2) — aspect lymphoréticulaire banal et bénin. Traitement : non suivi, le malade ayant quitté le service.

OBSERVATION N° 35

H... Abdallah, 36 ans, NAF, consultant pour une ADN sus claviculaire D du volume d'une prune, fluctuante, douloureuse, ni adhérente, ni fistulisée, avec baisse de l'EG, pas de t°, VS à 15 %. Examens : cuti +, RP (—), NF : GR 5 090 000, GB 5 400, Lph 14, M 10, Pn 64, Pe 1. Ponction ganglionnaire : « pus ». Culture négative, inoculation positive. Traitement : Rimifon 3 mois, Stérogyl, Calcium, cure héliomarine, hydrocortisone locale à la suite de laquelle une fistule s'est faite jour. Evolution : Greffe de peau sur fistule réussie, reprise de l'évolution en cours de cure héliomarine sous traitement, puis régression et guérison.

OBSERVATION N° 36

Y... Mohamed, 18 ans, NAF, consultant pour une ADN sous maxillaire médiane D du volume d'une cerise, et une ADN carotidienne moyenne bilatérale de même volume, non douloureuses, non fistulisées, non adhérentes, sans baisse d'EG, sans t°. Examens : VS à 36 %, RP ADN latérotrachéale. Ponction ganglionnaire : « pus ». Culture positive. Traitement : Rimifon, cure héliomarine, radiothérapie. Evolution : régression totale. Revu 2 ans plus tard, présente alors une tuberculose rénale.

OBSERVATION N° 37

O... Ali, 20 ans, NAF, consultant pour une grosse masse ganglionnaire, sus claviculaire et carotidienne basse D, douloureuse et fistulisée, avec t°, VS à 50 %. Examens : RP (—), cuti +++, NF : GR 490 000, GB 5 000, Lph 7, M 14, Pn 66, Pe 0. Ponction ganglionnaire : « Caséum ». Ziehl : BK +. Traitement : Cortancyl 6 jrs, Rimifon 6 mois, PAS 50 jours, Strepto 38 gr, Isorilone, cure héliomarine. Exérèse. Guérison totale.

OBSERVATION N° 38

R... Moussa, 34 ans, NAF, opéré il y a un an d'une ADN sous mentionnière, consultant pour une ADN carotidienne moyenne D du volume d'une noix et une ADN sous maxillaire D plus petite, adhérentes, douloureuses et fistulisées avec baisse de l'EG, VS à 25 %. Examens : cuti ++, ADN pulmonaire calcifiée et foyer de Simmonds, NF : GR 4 560 000, GB 14 600, Lph 23, M 4, Pn 74, Pe 0. Ponction ganglionnaire : « Pus ». Biopsie « ADN tuberculeuse caséifiée et nécrotique sans signes évolutifs actuels ; sur un deuxième ganglion follicules plus jeunes ». Traitement : Cortisone 3 jours, Rimifon 8 mois, PAS 4 mois, Isorilone, cure héliomarine, Exérèse. Evolution : guérison totale.

OBSERVATION N° 39

R..., 60 ans, français, présentant des cicatrices d'écrouelles, consultant pour une ADN sus claviculaire et rétromaxillaire G du volume d'une mandarine, molle, non adhérente, non douloureuse, non fistulisée, sans baisse de l'état général, t° à 38°, VS à 35 %. Examens : RP (—), cuti +++, NF : GR 4 150 000, GB 9 000, Lph 13 ; M 8, Pn 63, Pe 1. Ponction ganglionnaire : « Pus » Zielh et inoculation positives. Traitement : Rimifon 6 mois, Strepto 60 gr, radiothérapie. Evolution : diminution de volume et stabilisation.

OBSERVATION N° 40

V... Paul, 30 ans, français, consultant pour une ADN sous maxillaire G, du

volume d'une prune, dure, non adhérente, non fistulisée, non douloureuse, sans baisse d'EG ni t°, avec VS à 5 %. Examens : RP (—), cuti +. Ponction ganglionnaire : « pus ». Culture et inoculation négatives. Traitement : Rimifon 5 mois, Calcium et Stérogyl. Evolution : diminution de volume et stabilisation.

OBSERVATION N° 41

S... Amar, 18 ans, NAF, ayant présenté à 6 ans une ADN cervicale G, consultant pour une ADN sous maxillaire G du volume d'une mandarine, dure, non douloureuse, fistulisée avec baisse de l'EG, VS à 15 %, pas de t°. Examens : cuti ++, RP (—), NF : GR 4 300 000, GB 7 200, Lph 8, M 2, Pn 64, Pe 2. Ponction ganglionnaire : Etat précaséeux avec Pn dégénérés, macrophages et plasmocytes, tuberculose probable ». Culture et inoculation négatives. Traitement : Rimifon 7 mois, Strepto 200 gr, radiothérapie, cure héliomarine, antibiotiques locaux et hydrocortisone locale. Evolution : innaction du traitement local, diminution de volume sous traitement général et cicatrisation.

OBSERVATION N° 42

T... Abd el Kader, 50 ans, NAF, consultant pour une ADN sus claviculaire G du volume d'une noix, dure, non adhérente, non douloureuse, non fistulisée, sans signes généraux, VS à 20 %. Examens : cuti +++ et cicatrice d'infiltrat au sommet droit à la R.P. NF : GB 4 800, Lph 1, M 14, Pn 66, Pe 2. Ponction ganglionnaire : « ancien ganglion calcifié, lymphocytes et moyen-mono, caseum, pas de signes de malignité. » Biopsie : ganglion nécrotique, caséifié, couronné de cellules réticulaires avec quelques cellules géantes, quelques cellules en surcharge lipoïdiques, quelques éléments jeunes, nombreux plasmocytes, pas de cellules épithélioïdes : réticulose bénigne plus que tuberculose ganglionnaire. » Traitement : Rimifon 1 mois, Strepto 1 mois, Exérèse. Guérison.

OBSERVATION N° 43

R... Pierre, 24 ans, NAF, consultant pour une ADN sous maxillaire D du volume d'une noix, dure, non adhérente, non douloureuse, non fistulisée avec baisse de l'EG, t° à 38°, VS à 45 %. Examens : RP (—), NF : GR 5 360 000, GB 20 000, Lph 1, M 10, Pn 85 Pe 1. Ponction ganglionnaire : « Etalement lymphocytaire monocytaire réticulaire, quelques plasmocytes, Pn, rares Pe, pas de signes de malignité. » Biopsie : « Structure ganglionnaire méconnaissable ». Traitement : Rimifon et Strepto 1 mois, Exérèse, Guérison.

OBSERVATION N° 44

R... Azzouz, 35 ans, NAF, consultant pour une ADN sous maxillaire D du volume d'une prune dure et douloureuse, non fistulisée, avec baisse de l'EG, sans t° et VS à 7 %. Examens : cuti, RP (—) NF : GR 5 090 000, GB 9 600, Lph 6 ; M 7, Pn 78, Pe 3. Ponction ganglionnaire : « ganglion altéré avec nombreux Pn et cellules réticulaires vacuolisées ; fond granuleux acidophile, tuberculose presque certaine ». Traitement : Rimifon, PAS 2 mois, Strepto Isoniline, 2 cures de Caryolysine. Evolution : les cures de Caryolysine ont précipité la régression.

OBSERVATION N° 45

V... Claude, 56 ans, Français, consultant pour une ADN sous maxillaire G et une ADN sus claviculaire G du volume d'une prune et micro ADN de la chaîne carotidienne G, non douloureuses et non fistulisées. Pas de baisse de l'E.G. VS à 25 %, t° à 38°, ADN axillaire G et inguinale associées. Examens : RP infiltrat nodulaire du sommet D. *Cuti négative*. NF : GR 4 760 000, GB

6 400, Lph 7, M 17, Pn 63, Pe 5. Ponction ganglionnaire « ganglion polymorphe. Grandes cellules rappelant celles de Steinberg, mais aussi cellules épithélioïdes ; on évoque Hodgking + tuberculose, ou réticulose. » Biopsie : cellules de Steinberg mais substance acidophile feuilletée qui fait penser à une réticulose de surcharge.'' Diagnostic en suspens. Traitement : cortisone 2 mois Rimifon 2 mois, 2 cures de Caryolysine à la suite desquelles les ADN disparaissent. Mais le malade meurt 9 mois plus tard dans un tableau t° au long cours + pneumopathie. Aucune lésion découverte à la nécropsie.

OBSERVATION N° 46

D... Marie-Antoinette, 24 ans, française, consultant pour une ADN carotidienne bilatérale du volume d'une amande, non-douloureuse, et non fistulisée, sans signes généraux, avec RP (—) et cuti +. Examens : NF : GR 3 660 000, GB 7 600, Lph 3, M 21, Pn 59, Pe 5. Ponction ganglionnaire « Lésion tuberculeuse avec nodule folliculaire à cellules épithélioïdes et cellules géantes, zones nécrotiques probablement caséeuses. '' Culture et Inoculation : BK + Biopsie : ADN tuberculeuse avec cellules géantes et cellules épithélioïdes nombreuses.'' Malade non revue après la consultation.

OBSERVATION N° 47

D... Youssef, 22 ans, NAF, a présenté déjà une ADN sus claviculaire G et une ADN cervicale G fistulisées et guéries, consulte pour 2 ADN angulo maxillaires G et une ADN sous maxillaire G du volume d'une noix, dures non adhérentes, non douloureuses, non fistulisées, avec baisse de l'EG, une t° à 37.7° et une VS à 30 %. Examens : RP (—), cuti+++, NF : GR 5 200 000, GB 9 600, Lph 3, M 1, Pn 74, Pe 5. La ponction ganglionnaire : « pus à poly altérés en partie avec quelques lymphocytes. » Culture négative. Traitement : Isorilone, Calcium, Stérogyl. Exérèse pratiquée après 21 jours de séjour. Malade non revu après l'exérèse.

OBSERVATION N° 48

C... Mohamed, 35 ans NAF, consulte pour micro ADN cervicales et axillaire D, dures, non adhérentes, non douloureuses, non fistulisées, avec baisse de l'EG, VS à 25 %. Examens : RP infiltrat axillaire, cuti +++, NF : GR 4 460 0000, GB 7 400, Lph 4, M 15, Ph 73, Pe 1. Ponction ganglionnaire : « cellules épithélioïdes et cellules presque géantes. » Pas de BK. Traitement : vitaminothérapie seule. Evolution : malade revu 2 ans plus tard : micro ADN stabilisées.

OBSERVATION N° 49

B... Mausoni, 25 ans, NAF, a présenté déjà une ADN cervicale D traitée par radiothérapie, consulte pour une ADN cervicale D du volume d'une noix, dure, douloureuse, non adhérente, non fistulisée, avec baisse de l'état général, sans t° et VS à 4 %. Examens : sérologie +, cuti ++. Ponction ganglionnaire : « pas vu de BK » Traitement : Isorilone 5 cs par jour. Exérèse pratiquée. Malade non revu après l'exérèse.

OBSERVATION N° 50

B... Abd el Khader, 22 ans, NAF, consulte pour des micropoly ADN carotidiennes G et sus claviculaires G, dures, non adhérentes, non douloureuses, non fistulisées, avec baisse de l'EG. Entré dans le Service avec la grippe, t° à 39°5. VS à 5 % Rx poumon = miliaire grippale - Examens : cuti ++, NF 5 820 000 GR, 4 600 GB, 13 Lph, 6 M, 67 Pn, 3 Pe. Ponction ganglionnaire : « caséum avec débris cellulaires, quelques cellules épithélioïdes et une cellule géante. Tuberculose certaine, pas de BK ». Traitement : Strepto 8 gr.

Isorilone 5 cs pendant 21 j. + vit. C - Evolution : malade relaché avec 2 mois d'isorilone + Strepto : pas d'indications sur l'évolution.

OBSERVATION N° 51

A... Ahmed, 22 ans, NAF, consulte pour une ADN carotidienne basse G du volume d'une noix, molle, douloureuse, au plus profond adhérente, VS à 45 %. Examens : NF : GR 3 620 000, GB 5 600, Lph 11, M 8, Pn 63, Pe 2. Myélogramme : moelle riche. Ponction ganglionnaire : « pus » dont l'examen direct est négatif ». Culture : BK + Traitement : 6 x 30 j. Rimifon, 28 gr. Strepto, Evolution : diminution de volume au bout de 34 j. Le malade sort avec un traitement de Rimifon (5 cs) et de Strepto (1 gr 1/2 par jour Non revu.

OBSERVATION N° 52

A... Antonio, 29 ans, italien, consultant pour plusieurs ADN carotidiennes, moyennes, basses, sus claviculaires, G, du volume d'une cerise chacune, douloureuses, avec amaigrissement de 12 kilogs et VS à 10 % ; découverte d'une ADN épitrocléenne associée. Examens : radio pulmonaire négative. NF : GR 4 750 000, GB 60000, Lph 12, M 8, Pn 77, Pe 4. Ponction ganglionnaire : « caseum » Bactériologie négative. Traitement : Rimifon 2 mois et radiothérapie. Evolution : diminution nette de volume au bout de 18 jours, et stabilisation. Pas d'indications sur la suite.

OBSERVATION N° 53

C... Sékiou, 23 ans, NAF, antécédents : primo infection ancienne, consultant pour une ADN sous maxillaire D et une sus-claviculaire D du volume d'une cerise, et une ADN carotidienne moyenne G et 2 ADN sous maxillaires G, dures, accompagnées d'une baisse de l'EG avec VS à 60 % et cuti à +++. Examens : RP : séquelles de primo-infection. NF : GR 4 380 000, GB 6 800, Lph 11, M 12, Pn 60, Pe 1. Myélogramme RAS. Ponction ganglionnaire : « pus laiteux avec cellules altérées ». Nombreux BK au Zielh. Traitement : Rimifon 3 mois, radio-thérapie bilatérale. Evolution : diminution nette de volume en 2 mois.

OBSERVATION N° 54

G... Rabah, 25 ans, NAF, consultant pour une ADN sus claviculaire G du volume d'une mandarine, avec miliaire pulmonaire tuberculeuse associée et ADN médiastinale. Grosse baisse de l'EG. Température à 38°, VS à 50 %, cuti +.. Examens : Ponction ganglionnaire : « étalement pauvre, cellules prises dans la trame, une cellule à tendance épithélioïde pose le diagnostic entre tuberculose ou BBS » Bactériologie : pas de BK. Traitement : Rimifon 8 mois, une cure de Caryolysine, 18 séances de radiothérapie, Strepto locale. Evolution : traitement antituberculeux et traitement local paraissant sans effet jusqu'à la cure de caryolysine. 20 jours après le malade est sorti du service avec une cicatrisation pratiquement terminée du ganglion, qui s'était fistulisé à la suite du traitement local.

OBSERVATION N° 55

B... Marcel, 25 ans, Français, consultant pour une ADN carotidienne moyenne G et une ADN carotidienne moyenne D du volume d'une amande, dures, non adhérentes, non douloureuses, non fistulisées avec fléchissement de l'EG sans température mais VS à 30 %, cuti +++. Examens : RP (—) NF : 4 120 000 GR, 6.800 GB, 20 Lph, 6 M, 72 Pn, 2 Pe. Ponction ganglionnaire : « tissu lymphoïde conservé infiltré de petites cellules réticulaires et de plasmocytes. Rares éosinophiles. Pas de cellules géantes, filaments de fibrine évo-

quant l'inflammation chronique, le fond granuleux évoque par endroit la tuberculose. » Traitement : 50 jours de Rimifon, cure héliomarine, évolution : stabilisation après la cure héliomarine. Revu 2 ans plus tard : ADN stabilisées.

OBSERVATION N° 56

A... Sardi, 36 ans, NAF, consulte pour de nombreuses ADN carotidiennes G et carotidiennes moyennes D, et une ADN sous maxillaire G du volume d'une cerise, dures douloureuses sur le côté G, avec baisse de l'EG, sans t°, une VS à 55 % et présentant une ADN sus hilaire D, à la RP. Examens : Sérologie +++, cuti +++, NF : GB 11 800, GR 3 160 000, Lph 17, M 38, Pn 37, Pe 3. Myélogramme : « moelle pauvre ; lésion ferriprive modérée. » Ponction ganglionnaire : « ponction pauvre avec quelques cellules altérées, tuberculose probable, mais non certaine. » Syphilis supposée .Traitement : Rimifon 50 jours, PAS, Calcium et Stérogyl, radiothérapie. Evolution : diminution nette après la radiothérapie. Sort au bout de 50 jours puis est perdu de vue.

OBSERVATION N° 57

F..., 22 ans, consulte pour une grosse ADN sus claviculaire G fluctuante et une petite ADN sus claviculaire D, non adhérentes, douloureuses, fistulisées, avec baisse de l'EG, t° à 37,5°, VS à 40 %, présentant une ADN hilaire G à la RP. Examens : cuti +++. Ponction ganglionnaire : « 7 à 8 cm3 de pus ». Bactériologie : pas de BK. Traitement : PAS 10 jours, Strepto locale, Stérogyl, radiothérapie : 6 séances. Evolution : régression après radiothérapie et Strepto locale, récidive 5 mois après améliorée avec PAS (10 jours), revu 18 mois plus tard, fistule guérie.

OBSERVATION N° 58

R... François, 46 ans, français, consulte pour une ADN du creux sus claviculaire G, de nombreuses ADN carotidiennes moyennes G et une grosse ADN carotidienne moyenne D, molle. Les ADN à G sont fistulisées. Baisse de l'EG VS à 45 %. Examens : la clinique a fait la preuve d'une maladie d'Addison et la RP découvre l'existence d'une miliaire pulmonaire avec ADN hilaire. Baisse nette de l'EG, VS à 45 %, sans t°. La cuti est +, la sérologie est positive. NF : GR 4 230 000, GB 7 800, Lph 10, M 15, Pn 68, Pe 5. La ponction ganglionnaire montre : 1) « un pus évoquant la bacillose .» Bactériologie négative. 2) « innombrables cellules néoplasiques hyperbasophiles (spino-cellulaires,. » Le diagnostic entre ADN tuberculeuse et métastase ganglionnaire est épineux : la question de la dégénérescence néoplasique d'une ADN tuberculeuse est posée ; le contexte est en faveur de la tuberculose. Traitement : Rimifon au long cours, 100 gr de Strepto, radiothérapie locale, le malade suivant un traitement hormonal substitutif pour thérapeutique de son Addison. Evolution : après 2 mois de traitement régression et stabilisation ; revu 4 ans plus tard, les ADN étaient calcifiées.

OBSERVATION N° 59

B... Mohamed, 21 ans, NAF, présentant une notion de contage sous la forme d'une mère tuberculeuse, consultant pour des ADN en chaîne depuis le creux sus claviculaire jusqu'à la région carotidienne haute D, non adhérentes, non douloureuses, non fistulisées, VS à 15 %. Examen : cuti +++, NF : GR 4 830, GB 21 200, Lph 3, M 8, Pn 89, Pe 0. Ponction ganglionnaire : « fond granuleux et acidophile. Nombreux éléments, surtout Pn en voie d'altération. Pus, pas de BK. » Traitement : Rimifon, Calcium et Stérogyl, radiothérapie. Evolution : après 45 jours, amélioration. Sort, pas d'indications sur la suite.

OBSERVATION N° 60

C... Francis, 32 ans, français, consultant pour ADN carotidienne moyenne D et sus claviculaire D, dures, non adhérentes, non douloureuses, non fistulisées, avec baisse de l'EG. Examens : VS 43 %, cuti +++. Ponction ganglionnaire : « fond fibrineux avec débris cellulaires. Tuberculose probable ». BK à l'examen direct. Traitement : Rimifon 6 cs pendant 65 jours, Strepto 65 gr, radiothérapie. Evolution : régression à D, mais récidive à G sous traitement dans le service, l'ADN G reste résistante, le malade sort avec des Antibiotiques. Pas de renseignements sur la suite.

OBSERVATION N° 61

B... Mohamed, 36 ans, NAF, ayant déjà été opéré pour une ADN cervicale, consulte pour une ADN carotidienne moyenne D fluctuante du volume d'une prune et deux ADN sous maxillaires D dures, du volume d'une cerise, non fistulisées, avec une VS à 10 %. Examens : cuti : +++, NF : GR 5 050 000, GB 7 200, Lph 11, M 14,, Pn 66, Pe 2. Ponction ganglionnaire : « pus d'allure tuberculeuse », pas de BK à l'examen direct, après inoculation et culture : BK +. Traitement : Rimifon 2 cs ×3 mois, Strepto 36 gr, hydrocortisone locale (6 injections). Exérèse. Evolution : Régression totale. Revu 1 mois plus tard : tout allait bien.

OBSERVATION N° 62

B... Derradj, 31 ans, NAF, ayant eu, il y a 3 ans, une ADN traitée par radiothérapie, consultant pour 5 ADN carotidiennes moyennes G, certaines molles, d'autres dures, d'un volume d'une cerise, douloureuses, avec baisse de l'EG, une VS à 45 %. Examens : cuti +++, NF : GR 4 520 000, GB 6 200, Lph 14, M 8, Pn 60,Pe 1. Ponction ganglionnaire : « pus acidophile ». Culture négative mais inoculation : BK +. Traitement : Cortancyl 6 cs x 30 jours, Rimifon 6 mois ,Strepto 48 gr, cure hélomarine, 1 cure de Caryolysine. Evolution : sort considérablement amélioré. Revu 6 mois plus tard : ADN stabilisées. Le traitement au Rimifon est continué mais malade non revu.

OBSERVATION N° 63

G... Seddike, 25 ans, NAF, consulte pour une masse confluente de ganglions carotidiens hauts D, de consistance molle, non adhérente, non douloureuse, non fistulisée, avec baisse de l'EG, une VS à 48 %. Examens : La RP montre un nodule du sommet D, cuti +++, NF : GR 4 360 000, GB 8 800, Lph 15, M 7, Pn 70, Pe 0. Ponction ganglionnaire : « pus acidophile » Culture négative mais inoculation positive. Traitement : Cortancyl 6 cs × 30 j., Rimifon 2 cs × 30 j., Strepto 23 gr, cure héliomarine. Evolution : diminution de volume des ADN sous traitement antibiotique. Malade non revu après la cure héliomarine.

OBSERVATION N° 64

A... Amar, 26 ans, NAF, consulte pour ADN sous maxillaire D du volume d'une amande, et une ADN carotidienne haute G du volume d'une amande, fluctuantes, douloureuses, avec baisse de l'EG, une VS à 47 %. Examens : R.P. montre une ADN calcifiée du sommet D, cuti +++, NF : 5 100 000 GR, 1 200 GB, Lph 3, M 1, Pn 86, Pe 5. Ponction ganglionnaire : « pus acidophile à polynucléaires altérés ». Culture négative, mais inoculation positive. Traitement : Cortisone 6cs × 30 j., Rimifon 2 cs × 30 j., Strepto 21 gr, cure héliomarine, 1 cure de Caryolysine. Evolution : Diminution nette du volume après traitement. Malade non revu après la cure héliomarine.

OBSERVATION N° 65

D... Moktar, 23 ans, NAF, consulte pour de nombreuses ADN le long de la chaine carotidienne G, du volume d'une cerise, dures, non adhérentes, non

douloureuses, non fistulisées, avec une baisse de l'EG, une VS à 11 %, une t° à 37°5. Examens : RP montre des infiltrats bilatéraux, cuti +++, NF : 5 200 000 GR, 6 600 GB, Lph 5, M 5, Pn 72, Pe 8. Myelogramme : Moelle riche. Ponction ganglionnaire : « étalement en partie nécrotique. Fond monocytaire, quelques cellules souvent altérées d'allure épithélioïde sans signe de malignité. » Culture négative, inoculation positive. Traitement : Cortisone 6 cs, Rimifon 2 cs, Stérogyl et Calcium. Evolution : pas de changement des ADN au bout de 15 jours de traitement. Passe au Perron pour soigner son infiltrat. Malade non revu.

OBSERVATION N° 66

S... Oniris, 24 ans, NAF, consulte pour une ADN carotidienne moyenne D et une ADN carotidienne moyenne G, dures, non adhérentes, douloureuses, non fistulisées avec baisse de l'état général, une VS à 40 %. Examens : cuti +++, NF : GR 4 600 000, GB 9 800, Lph 11, M 6, Pn 70, Pe 1. Ponction ganglionnaire : « étalement purulent nécrotique sans étalement cellulaire identifiable ». Inoculation négative mais culture : présence de BK. Traitement : Cortisone 4 cs × 18 j., Rimifon 300 mg × 18 gr, Stérogyl, Calcium, cure héliomarine. Evolution : diminution de volume des ADN avec antibiotiques antituberculeux. Malade non revu après la cure héliomarine.

OBSERVATION N° 67

B... Tranquille, 43 ans, italien, a déjà présenté une ADN cervicale G, consulte pour 4 ou 5 ADN sus-claviculaires G du volume d'une cerise, dures, non adhérentes, non douloureuses, non fistulisées, avec une t° à 37°5, une VS à 35%. Examens : cuti +++, NF : GR 4 670 000, GB 11 000, Lph 3, M 8, Pn 74, Pe 2. Ponction ganglionnaire : « Zone caséeuse, cellules épithélioïdes et cellules géantes signant la tuberculose. » Examen direct : présence de BK. Traitement : Cortancyl 6 cs × 6 jours, Rimifon 6 cs × 90 j., Calcium, Stérogyl. Evolution : le malade n'est resté que 6 jours dans le service, et n'est pas revenu au bout de 3 mois comme prescrit.

OBSERVATION N° 68

D... Selti, 23 ans, NAF, consulte pour une ADN carotidienne moyenne G du volume d'une cerise, une ADN sus claviculaire G du volume d'une cerise, une micro ADN carotidienne basse D, dures, non adhérentes, non douloureuses, non fistulisées, avec une VS à 42 %, une t° à 37,8, présente en outre une ADN axillaire bilatérale. Examens : cuti +++, NF : GR 4 580 000, GB 9 800, Lph 11, M 5, Pn 70, Pe 0. Ponction ganglionnaire : « 1) un ganglion pauvre, hémorragique, ayant gardé son fond lymphocytaire avec petits amas fibreux, diagnostic difficile, pas d'élément atypique ». « 2) ADN en voie de nécrose, quelques cellules épithélioïdes ». Bactériologie négative. Biopsie : cellules géantes et caséum. Traitement : Rimifon 5 cs × 30 j., Strepto 30 gr. Evolution : la biopsie prouve la tuberculose. Pas de renseignements sur la suite.

OBSERVATION N° 69

N... Bachi, 28 ans, NAF, ayant été traité en 1957 pour une ADN cervicale G, consulte pour des ADN sous mentonnières D, douloureuses, adhérentes, avec menace de fistulisation, baisse de l'EG, une VS à 30 %. Examens : NF : GR 4 780 000, GB 9 800, Lph 8, M 8, Pn 66, Pe 0. Ponction ganglionnaire non pratiquée. Traitement : Rimifon 30 j., Strepto 30 gr, Calcium, Stérogyl, Hydrocortisone locale. Evolution : Cette récidive évolue vers une diminution de volume des ADN, plus de menace de fistulation grâce aux antibiotiques + hydrocortisone locale.

OBSERVATION N° 70

L... Saïd, 29 ans, NAF, présentant des cicatrices d'écrouelles, consulte pour une ADN carotidenne Moyenne G du volume d'une mandarine et une ADN carotidienne moyenne G du volume d'une cerise, fluctuantes, non adhérentes, douloureuses, non fistulisées, avec baisse de l'EG, une t° à 37°7, une VS à 8 %. Examens : cuti ++, NF : 4 990 000, GR, 4 000 GB, 20 Lph, 5 M, 54 Pn, 4 Pe. Ponction ganglionnaire : « pus trop pauvre en cellules ». Pas de BK. Traitement : Rimifon 7 mois, cure héliomarine, Calcium, hydrocortisone locale 25 mg x 7. Evolution : guérison totale.

OBSERVATION N° 71

K... Brahimi, 20 ans, NAF, consulte pour une ADN carotidienne moyenne D du volume d'une mandarine, et une petite ADN susternale, élastiques, adhérentes, non douloureuses, non fistulisées, avec baisse de l'EG, une t° à 37°, une VS à 11 %. Examens : cuti ++, NF : GR 4 620 000, GB 10 400, Lph 19, M 10, Pn 59, Pe 1. Ponction ganglionnaire : 1) « liquide avec lymphocytes et polynucléaires ». 2) « ADN lymphocytaire avec nombreux macrophages ». Traitement : Vitascorbol et Calcium. Exérèse pratiquée. Evolution : l'examen macroscopique de la pièce répond : ganglion en faveur d'une bacillose avec pus. Malade non revu après l'exérèse.

OBSERVATION N° 72

B... Abdallah, 35 ans, NAF, consulte pour une ADN sus claviculaire G, non adhérente, non douloureuse, avec menace de fistulisation, une VS à 24 % Examens : cuti +, NF : GR 4 540 000, GB 7 000, Lph 19, M 10, Pn 59, Pe 1. Ponction ganglionnaire : « pus acidophile type tuberculeux. » Examen direct : négatif. Inoculation : négative. Culture : BK (+). Traitement : Rimifon, Strepto 100 gr en 3 mois, hydrocortisone locale. Evolution : La menace de fistulisation s'est faite alors que le malade était depuis 2 mois dans le service sous traitement général. Elle fut stoppée, semble-t-il par hydrocortisone locale. Malade parti pour une cure héliomarine, non revu.

OBSERVATION N° 73

B... Hamed, 29 ans, NAF, présentant des cicatrices d'écrouelles, consulte une première fois pour une ADN carotidienne haute D rénittente, adhérente, non douloureuse, non fistulisée, avec une VS à 13 %. Examens : cuti ++, NF : 4 360 000, GB 4 400, Lph 5, M 6, Pn 79, Pe 1. Ponction ganglionnaire : « pas d'éléments cellulaires ». Bactériologie négative. Traitement : Rimifon 6 mois, héliothérapie, Calcium. Evolution : régression et stabilisation de l'ADN G, mais récidive à D deux ans plus tard dont la ponction ganglionnaire montre « pus acidophile », avec une Bactériologie positive. Malade non revu après le 2ème séjour.

OBSERVATION N 74

P... Suzanne, 25 ans, française, ayant présenté une tuberculose dans l'enfance avec adénite probable, consulte pour 3 ADN sous maxillaire D et 3 ADN sus claviculaires D du volume d'une amande, dures, non adhérentes, douloureuses, non fistulisées, avec une baisse de l'EG, une VS à 22 %, de la t°. Examens : cuti +++, NF : GR 3 860 000, GB 7 100, Lph 22, M 8, Pn 59, Pe 4. Ponction ganglionnaire : « fond lymphocytaire normal, sans polymorphisme avec quelques cellules réticulaires ou hyperbasophiles évoquant la réticulite bénigne, quelques cellules épithélioïdes permettent de ne pas éliminer la tuberculose. » Traitement : Rimifon 6 mois, Stérogyl. Evolution : régression presque totale.

OBSERVATION N° 75

G... Jules, 78 ans, français, ne présentant aucun antécédent, consulte pour une ADN sous maxillaire bilatérale du volume d'une noix associée à une ADN carotidienne moyenne G du volume d'une cerise. Ces ADN sont dures, douloureuses, non fistulisées et non adhérentes. Ni baisse de l'EG ni t° ; VS à 52 %. Ce malade présentait par ailleurs un épithélioma spino-cellulaire rétro-auriculaire, D, ainsi qu'une oesophagite. Examens : RP : ADN médiastinale cuti +++. NF : GR 4 640 000, GB 8 600, Lph 11, M 7, Pn 75, Pe 1. La ponction ganglionnaire montre : « un étalement fibro-nécrotique avec nombreux polynucléaires altérés et éléments monocytaires suspects : l'altération des éléments rend difficile toute conclusion. » Zielh négatif, mais culture : BK (+). La question du diagnostic entre ADN tuberculeuses ou métastatiques se trouva donc réglée par la bactériologie. Traitement : Rimifon 40 jours, en IM, Strepto 37 gr, hydrocortisone locale 8 injections. Par ailleurs, une cure d'Endoxan traitait l'épithélioma. Evolution : diminution du volume de l'ADN et stabilisation au bout d'un mois, ce malade, suspect par ailleurs d'un néoplasme prostatique, partit chez lui avec un traitement au Rimifon et ne fut pas revu.

OBSERVATION N° 76

A... Saïd, 37 ans, NAF, consulte pour une ADN carotidienne haute D du diamètre d'une amande et 4 ADN carotidiennes Moyennes plus petites, molles, adherentes, non douloureuses, non fistulisées, VS à 18 %. Examens : cuti +++, NF : 4 340 000 GR, 8 200 GB, Lph 11, M 7, Pn 75, Pe 1. Ponction ganglionnaire : « Bien que les cellules épithélioïdes soient altérées, on les admet et la présence associée de caseum est en faveur de la tuberculose ». Traitement : Rimifon, PAS 12 perfusions, Strepto 14 gr, cure héliomarine. Evolution : amélioration en 40 jours. Tuberculose probable. Départ pour une cure héliomarine avec traitement INH. Malade non revu.

OBSERVATION N° 77

A... Ahmed, 43 ans, NAF, ayant eu il y a un an une ADN cervicale tuberculeuse traitée aux antibiotiques, consulte pour une ADN carotidienne Moyenne D du volume d'une prune, dure, non adhérente, non douloureuse, non fistulisée, avec baisse de l'EG, une VS à 17 %. Examens : cuti +++, NF : GR 4 220 000, GB 5 400, Lph 10, M 5, Pn 64, Pe 3. Traitement : Rimifon IM 9 jours. Evolution : il s'agissait d'une récidive d'ADN tuberculeuse étant apparue un an auparavant : Diminution de volume et stabilisation.

OBSERVATION N° 78

D... Mohamed, 24 ans, NAF, consulte pour une ADN sous maxillaire G, dure, non adhérente, douloureuse, non fistulisée, sans baisse de l'EG, VS à 20 % et légère splénomégalie. Examens : Cuti ++, NF : GR 5 400 000, GB 10 000, Lph 13, M 10, Pn 62, Pe 3. Ponction ganglionnaire : « étalement pauvre très fibreux avec nombreux éléments en voie d'altération », pas de pus. Bactériologie négative. Traitement : Rimifon 180 jours, Strepto 26 gr, Calcium et Préventorium. Evolution : au départ en Préventorium diminution de volume et stabilisation de l'ADN. Après 9 mois de Rimifon, disparition de l'ADN.

OBSERVATION N° 79

B... Rabah, 24 ans, NAF, consulte pour une ADN carotidienne Moyenne G du volume d'une grosse mandarine et de petites ADN carotidiennes Moyennes D, dures, non adhérentes, non douloureuses, non fistulisées, avec une t° à 37°9, une VS à 53 %, présentant en outre une ADN axillaire G et une

légère splénomégalie. Examens : cuti ++, NF : GR 4 060 000, GB 6 800, Lph 12, M 7, Pn 7, Pe 0. Ponction ganglionnaire : « pas d'éléments ganglionnaires ». Biopsie : « tuberculose probable, un petit foyer caséifié. » Traitement : Rimifon 4 mois, Strepto 30 gr, Cure héliomarine 3 mois. Devant l'état inchangé, une nouvelle ponction montra un ganglion en voie de suppuration. Le curage ganglionnaire après un essai pendant un mois de radiothérapie + hydrocortisone locale aboutit à la réponse anatomopathologique suivante : « follicule avec cellules épithélioïdes et une cellule géante, mais îlots polymorphes avec polynucléaires et cellules réticulées évoquant la réticulose bénigne ». Antibiotiques et soins locaux obtinrent une bonne cicatrisation mais 3 mois plus tard, le malade, qui n'avait probablement pas suivi son traitement de sortie revint pour poly ADN sus claviculaires D et axillaires G. Malheureusement, il ne put être suivi au-delà de la dernière consultation.

OBSERVATION N° 80

T... Ourra, 74 ans, consulte pour quelques ADN sus claviculaires D du volume d'une cerise, une ADN sous maxillaire D du volume d'une amande, quelques ADN sus claviculaires G du volume d'une cerise, dures, non adhérentes, non douloureuss, non fistulisées, avec une t° à 37°8, une VS à 48 %. Examens : cuti +++, NF : GR 4 730 000, GB 5 400, Lph 2, M 5, Pn 80, Pe 1. Myélogramme : « moelle riche, erythroblastes et plasmocytes ». Ponction ganglionnaire : « Nombreuses cellules épithélioïdes et géantes, quelques unes assez atypiques ». Biopsie : « foyer avec cellules épighélioïdes et lymphocytaires entourant des cellules géantes, caséification. Le diagnostic évoque la tuberculose, avec une arrière pensée pour le BBS. » Traitement : Rimifon. Evolution : Diminution de volume des ADN. Le malade part au bout de 21 jours dans le service, avec un traitement au Rimifon. Non revu.

OBSERVATION N° 81

F... Bechim, 24 ans, NAF, présentant des cicatrices d'écrouelles, consulte pour une ADN carotidienne moyenne G du volume d'une amande, de nombreuses petites ADN sus claviculaires G, une ADN carotidienne haute G du volume d'une petite orange, de nombreuses ADN sus claviculaires et carotidiennes basse D du volume d'une cerise, adhérentes, non douloureuses, non fistulisées avec une VS à 45 % Le malade présentait en outre une ADN axillaire D Examens : cuti +++, NF : GR 4 560 000, GB 9 800, Lph 8, M 10, Pn 73, Pe 0, Ponction ganglionnaire : « pus francs ». Culture négative ; 2e cytologie : « cellules géantes, tuberculose typique ». Traitement : Cortisone, Rimifon 2 mois, Strepto 130 gr, Viocine, Calcium, Stérogyl, héliothérapie, hydrocortisone locale 3 injections. Evolution : au bout de 24 jours part pour Giens, fistulisation successive des ADN sous traitement INH, Strepto, Cortisone, Viocine. Malade non revu. Parti de Giens avant la fin du traitement en signant une décharge.

OBSERVATION N° 82

K... Tahar, 20 ans, NAF, consulte pour une ADN sus claviculaire G et une ADN carotidienne moyenne G, dures, non adhérentes, non douloureuses, non fistulisées, avec baisse de l'EG, une t° à 39°, une VS à 28 %. Examens : la RP montre une ADN axillaire et une ADN médiastinale D. cuti +++, NF : GR 4 520 000, GB 6 400, Lph 10, M 8, Pn 50, Pe 1. Ponction ganglionnaire : « fond lymphocytaire avec infiltration de cellules réticulaires basophiles et plasmocytaires. Il pourrait s'agir de réticulose bénigne ». Culture négative. Traitement : Rimifon, Strepto 16 gr, Calcium, 2 mois de Préventorium. Evolution : au départ pour le préventorium diminution de volume. Cette

diminution continue au préventorium de pair avec celle des ADN médiastinales. Malade non revu.

OBSERVATION N° 83

B... François, 73 ans, français, consulte pour une ADN sous maxillaire et une ADN carotidienne moyenne G de la taille d'une orange, dures, non adhérentes, non douloureuses, non fistulisées, avec une VS à 35 %. Ce malade présentait en outre un néoplasme de l'oesophage. Examens : cuti +++, NF : GR 4 040 000,, GB 11 200, Lph 20, M 8, Pn 63, Pe 2. Myélogramme : moelle riche, granuleuse. Ponction ganglionnaire : « uniformisation de cellules d'aspect glandulaire avec anomalie très suspecte de malignité ». Pas de traitement. Malade quittant le service après avoir refusé la Biopsie. Conclusion impossible.

OBSERVATION N° 84

B... Lakedar, 27 ans, NAF, consulte pour poly ADN sus claviculaires et le long de la chaîne carotidienne D, dures, non adhérentes, non douloureuses, non fistulisées, avec une VS à 7 %. Examens : la RP montre des ADN interbronchiques ; cuti +++, NF : 4 740 000 GR, 7 600 GB, 2 Lph, 9 M, 64 Pn, 4 Pe. Ponction ganglionnaire : "ADN lympho-réticulaire avec zones un peu brouillées macrophages, cellules épithélioïdes". Traitement : Rimifon. Evolution : ADN tuberculeuses probables, peu évolutives. Parti après 9 j. dans le service, avec traitement INH. Non revu.

OBSERVATION N° 85

B... Boubakba, 21 ans, NAF, consulte pour une ADN carotidienne moyenne D du volume d'une prune, élastique, non adhérente, non douloureuse, non fistulisée avec baisse de l'EG, une t° à 38°5. Examens : la RP montre une ADN hilaire D, cuti à ++, NF : GR 3 050 000, GB 9 400, Lph 3, M 8, Pn 70, Pe 2. Ponction ganglionnaire : "pus acidophile". Bactériologie : positive. Traitement : Rimifon 2 ans, Strepto 40 gr, hydrocortisone locale 3 injections. Evolution : au bout de 40 jours, stabilisation après une nette diminution de volume ; le traitement INH est continué en maison de repos, mais l'ADN récidive 18 mois plus tard sous traitement. Reprise du traitement double strepto + INH. Amélioration probable. Malade non revu.

OBSERVATION N° 86

B... Antonin, 48 ans, Français, ayant eu une tuberculose pulmonaire il y a deux ans, consulte pour une ADN carotidienne haute D du volume d'une mandarine, dure, non douloureuse, non adhérente, non fistulisée, avec baisse de l'EG. Examens : la RP montre une tuberculose pulmonaire ; cuti +, NF : GR 2 890 000, GB 6 400, Lph 9, M 6, Pn 80, Pe 1. Ponction ganglionnaire : "pus". Bactériologie positive. Traitement : Rimifon, PAS, Strepto, Radiothérapie sur l'ADN carotidienne. Le traitement est poursuivi pour la pleurésie. Evolution : Diminution de volume après radiothérapie et antibiotiques. Malade non revu après sa sortie du service.

OBSERVATION N° 87

T... Saïd, 27 ans, NAF, ayant eu une primo infection deux ans auparavant, consulte pour ADN sous maxillaires D, dures, non adhérentes, non fistulisées, avec une VS à 21 %. Examens : cuti +++. Ponction ganglionnaire : "pus épais". Examen direct : négatif. Inoculation : BK (+). Traitement : Cortancyl 6 cs x 26 jours, Rimifon 68 jours, Strepto 10 gr, radiothérapie 12 séances, Hydrocortisone locale 4 injections. Evolution : diminution du volume des ADN, notamment après les 5 premières injections locales, mais nouvelle poussée au bout de 45 jours, sous traitement. Malade sorti après 106 jours dans le service : non revu.

OBSERVATION N° 88

G... Louis, 50 ans, français, consulte pour une ADN sous maxillaire D dure, non adhérente, douloureuse, non fistulisée, avec baisse de l'EG, une t° à 38°, une VS à 20 %. Examens : la RP montre une ADN médiastinale, le malade présente une splénomégalie légère. NF . GR 4 390 000, GB 5 000, Lph 14, M 8, Pn 52, Pe 3. Myélogramme : Rien à signaler. Ponction ganglionnaire :

1) — « hyperplasie réticulo-fibreuse dont on n'oserait pas affirmer la bénignité ».

2) — "Réticulose fibrose avec nombreuses cellules épithélioïdes, quelques unes en amas stimulant la cellule géante, on dirait une tuberculose, si l'on ne trouvait pas autant d'éosinos. " Biopsie : "lésion d'inflammation subaigüe sans caractères spécifiques. "Traitement" : Cortisone intra-musculaire 25 mg, Rimifon 6 mois, Strepto 30 gr au départ + 50 gr. Evolution : ADN considérée tuberculeuse, n'ayant réagi au traitement tuberculeux, semble-t-il qu'après adjonction de cortisone. Régression totale.

OBSERVATION N° 89

G... Jean, 60 ans, français, consulte pour une ADN sous maxillaire D, une ADN sus claviculaire D + une ADN carotidienne moyenne D, une ADN sous maxillaire G, du volume d'une prune, dures, non adhérentes, non douloureuses, non fistulisées, avec VS 40 %. Examens : la RP montre une image tuberculeuse du lobe supérieur D, cuti +++, NF : GR 5 812 000, GB 4 450, Lph 29, M 9, Pn 48, Pe 2. Ponction ganglionnaire : "ADN fibreuse, beaucoup d'éléments altérés et amas assez nombreux de cellules épithélioïdes, quelques plasmocytes ; tuberculose probable. « Bactériologie négative. Traitement : Rimifon, Calcium. L'évolution montre une diminution de volume et une stabilisation des ADN sous traitement, mais elles récidivent au bout de deux ans. Une nouvelle ponction est pratiquée, montrant la présence de cellules épithélioïdes. L'innoculation au cobaye est positive. Traitées à l'INH Strepto + Caryolysine, elles régressent rapidement.

OBSERVATION N° 90

C... Youssan, 56 ans, consulte pour une ADN sus claviculaire G du diamètre d'une mandarine, molle fluctuante, non adhérente, non douloureuse, fistulisée, avec une VS à 22 %. Examens : cuti +++, Ponction ganglionnaire : "pus acidophile. Tuberculose probable". Bactériologie négative. Traitement : Cortancyl, Rimifon, Strepto, Hydrocortisone locale 4 injections. Evolution : disparition et cicatrisation de l'ADN en 3 mois de traitement INH, Strepto, Cortancyl.

OBSERVATION N° 91

B... Gisèle, 33 ans, française, ayant présenté auparavant une ADN cervicale, consulte pour une ADN carotidienne basse D, dure, non adhérente, douloureuse, non fistulisée. Examens : cuti +++, NF : 4 000 000, GB 10 600, Lph 21, M 2, Pn 69, Pe 1. Ponction ganglionnaire : "ADN lymphoréticulaire avec quelques plasmocytes et polynucléaires. Vu 2 cellules probablement épithélioïdes". Evolution : on conseille au médecin traitant l'ablation de cette récidive d'ADN. Malade non revue.

OBSERVATION N° 92

B... Hamouda, nord-africaine, ayant présenté quelques années auparavant une ADN cervicale opérée, consulte pour de polymicro ADN cervicales, dures, non adhérentes, non douloureuses, non fistulisées, avec une VS à 15 % et présentant en outre une ADN épitrocléenne. Examens : cuti +, NF : GR 4 000 000, GB 7 800, Lph 41, M 11, Pn 35, Pe 8. Ponction ganglionnaire : non pratiquée. Traitement : Rimifon 7 mois, Arséniode 2 mois. Evolution : régression et stabilisation.

OBSERVATION N° 93

L... Andrée, 25 ans, française, consulte pour une adénopathie carotidienne haute D, dure, non adhérente, non douloureuse, non fistulisée, avec une VS à 5 %. Examens : cuti +++, NF : GR 4 420 000, GB 8 600, Lph 10, M 1, Pn 82, Pe 3. Ponction ganglionnaire : « 1) Hyperplasie lymphoréticulaire banale ». « 2) Pus avec fibrine il reste quelques rares éléments à granulation basophile. » Apposition : « ganglion ayant conservé sa structure lymphocytaire, pas de cellules géantes mais des zones brouillées et peut-être très caséeuses ». Pas de BK au Zielh, Inoculation négative. Biopsie : « aperçus 3 follicules, 2 cellules épithélioïdes, 1 renfermant des cellules géantes de Langhans. » Traitement : Cortancyl, Rimifon, Strepto 20 gr, Calcium et Stérogyl, Hydrocortisone locale. Exérèse. Evolution : Adénopathie D résistante au traitement. Régression totale après exérèse. Mais découverte d'une petite adénopathie à G. Malade non revue.

OBSERVATION N° 94

M... Madeleine, 42 ans, française, consulte pour une adénopathie carotidienne haute G du volume d'une petite mandarine, et une petite adénopathie satellite, dures, douloureuses, non adhérentes ,non fistulisées. Examens : cuti +++, NF : 4 930 000 GR, 8 800 GB, Lph 18, M 14, Pn 60, Pe 1. Ponction ganglionnaire : « Ponction pauvre. Beaucoup de sang, quelques grains écrasés faits de fibroblastes et de cellules épithélioïdes. Tuberculose bien probable. » Traitement : Rimifon 5 mois, Strepto 15 gr, Stérogyl et Calcium. Héliothérapie 1 mois, hydrocortisone locale. Evolution : aucune amélioration après 5 mois de traitement : malade non revue.

OBSERVATION N° 95

O... Christiane, 22 ans ,française, consulte pour une adénopathie carotidienne haute G, petite, dure, douloureuse, avec menace de fistulation, une VS à 10 %. Examens : cuti +++, NF : GR 4 950 000, GB 5 400, Lph 24, M 8, Pn 51, Pe 4. Ponction ganglionnaire : « Ponction assez pauvre formée d'éléments en voie de lyse, polynucléaires d'une part, cellules réticulaires d'autre part. Etat présuppuratif cadrant bien avec la tuberculose. » Traitement : Rimifon 1 mois. Exérèse. Evolution : après un mois de traitement diminution de volume, mais menace de fistulation. L'ablation est pratiquée. Malade non revue.

OBSERVATION N° 96

M..., 52 ans, française, ayant un épithélioma basocellulaire rétroauriculaire G, consulte pour une adénopathie carotidienne haute G du volume d'une orange, dure, non douloureuse, non adhérente, non fistulisée. Examens : NF : GR 700 000, GB 8 000, Lph 10, M 2, Pn 74, Pe 0. Ponction ganglionnaire : « Etalement nécrotique purulent, pas de BK au Zielh ».
Cette malade posait le problème d'une adénopathie tuberculeuse ou d'une adénopathie néoplasique : on avait décidé de jouer la carte tuberculose si la cuti était positive mais la malade fut perdue de vue.

OBSERVATION N 97

S... Elisabeth, 23 ans, française, ayant eu une adénopathie avec virage de cuti il y a 3 ans, consulte pour une adénopathie carotidienne haute G du volume d'une orange, dure, non adhérente, non douloureuse, non fistulisée. Examens : cuti +++. Ponction ganglionnaire : « pus épais ». Culture et inoculation : négatives mais BK (+) à l'examen direct.
Le diagnostic d'adénopathie tuberculeuse est fait. Mais la malade n'a pas été revue après ce dernier et il n'y a aucune indication sur le traitement suivi.

OBSERVATION N° 98

V... Victoria, 39 ans, française, consulte pour une adénopathie sus claviculaire du volume d'une amande, dure, non douloureuse, non adhérente, non fistulisée, avec une baisse de l'EG, une VS à 20 %. Examens : cuti ++. Ponction ganglionnaire : pus sans BK. Traitement : Rimifon 1 mois, Calcium et Stérogyl, radiothérapie. Evolution : Diminution de volume de l'adénopathie mais au bout de 1 mois de traitement apparition d'une autre adénopathie sous maxillaire. D. Malade non revue après cette découverte.

OBSERVATION N° 99

A..., 69 ans, française, ayant eu une tuberculose pulmonaire il y a 2 ans, consulte pour une adénopathie carotidienne moyenne G du volume d'une mandarine, fistulisée, non adhérente, douloureuse. Examens : La RP montre : un infiltrat des 2 sommets, et une adénopathie médiastinale. Cuti +. Traitement : Rimifon, calcium et Stérogyl.
Evolution : Malade mise à l'INH. Non revue.

OBSERVATION N° 100

B..., 23 ans, française, dont le père a présenté une tuberculose osseuse, consulte pour une adénopathie carotidienne moyenne du volume d'une grosse orange, dure, non adhérente, non fistulisée, douloureuse, avec baisse de l'EG. Examens : NF : GR 3 070 000, GB 6 000 Lph 5, M 5, Pn 77, Pe 2. Ponction ganglionnaire : « pus ». Bactériologie négative.
Malade vue une seule fois. Pas de renseignements sur la suite.

OBSERVATION N° 101

G... Ernest, 6 ans, français, consulte pour une adénopathie bilatérale carotidienne haute et 2 adénopathies sus claviculaires D, dures, non douloureuses, non adhérentes ,non fistulisées, avec une VS à 12 %. Examens : cuti +++, N F : GR 4 620 000, GB 5 600, Lph 13, M 10, Pn 60, Pe 2. Ponction ganglionnaire : « Ganglion plutôt pauvre, lymphoïde avec quelques cellules épithélioïdes ». Traitement : Rimifon 12 semaines, Arséniode 6 semaines. Evolution : diminution très nette de volume sous traitement INH en 6 semaines, regression complète en 12 semaines.

OBSERVATION N° 102

D... Ennemond, 63 ans, français, consulte pour une adénopathie carotidienne basse G du volume d'une mandarine, molle, non adhérente, non douloureuse, non fistulisée, avec baisse de l'EG, une VS à 15 %. Examens : cuti +++, NF : GR 3 980 000, GB 10 800, Lph 6, M 10, Pn 81, Pe 0. Ponction ganglionnaire : « pus : présence de très rares BK au Zielh ». Traitement : Rimifon 10 mois, PAS 3 mois, Strepto 30 gr. calcium, Stérogyl, radiothérapie, hydrocortisone locale. Evolution : Régression partielle après hydrocortisone locale. Exérèse refusée.

OBSERVATION N° 103

D... Michel, 15 ans, français, ayant présenté une adénopathie tuberculeuse à 10 ans, présentant en outre une adénopathie à l'aine G et consultant pour une microadénopathie au creux sus claviculaire D. Examens : Ponction ganglionnaire : « Pus acidophile ». Bactériologie négative. Malade adressé à son médecin traitant. Perdu de vue.

OBSERVATION N° 104

F... Mohamed, 34 ans, NAF, présentant des cicatrices d'écrouelles, consulte pour une adénopathie carotidienne moyenne D du volume d'une cerise, dure,

non adhérente, douloureuse, non fistulisée avec une baisse de l'EG, une VS à 7 %. Examens : NF : GR 4 670 000, GB 9 600, Lph 15, M 10, Pn 51, Pe 9. Ponction ganglionnaire : « pus : hyperplasie lymphocytaire avec quelques amas de cellules réticulaires du type épithélioïde. Tuberculose probable ». Inoculation : BK (+). Traitement : Rimifon : 1 an, Strepto, Trécator. Evolution : adénopathie insensible au traitement.

OBSERVATION N° 105

M... Jean-Claude, 70 ans, français, consulte pour une adénopathie carotidienne moyenne G du volume d'une cerise, rénittente, adhérente, douloureuse, fistulisée avec une VS à 15 %. Aucun examen n'a été pratiqué. Traitement : Strepto 60 gr, radiothérapie. Evolution : la fistule s'est produite à la suite du traitement Strepto. Pas d'indication sur la suite.

OBSERVATION N° 106

A... Abd el Kader, 23 ans, NAF, consulte pour une adénopathie carotidienne moyenne G du volume d'une noix et deux adénopathies moyennes D du volume d'une cerise, dures, non adhérentes, non douloureuses, non fistulisées, avec une t° à 38°, une VS à 15 % .Examens : cuti +++. Les autres examens n'ont pas été pratiqués. Traitement : Stérogyl, radiothérapie. Evolution : favorable, diminution et stabilisation pendant les 34 jours passés dans le service.

OBSERVATION N° 107

J... Eugène, 36 ans, français, consulte pour une adénopathie cervicale moyenne G du volume d'une noix, fluctuante, non adhérente, non douloureuse, non fistulisée avec une VS à 25 %. Examens : cuti +++, NF : GR 4 240 000, GB 10 000, Lph 8, M 13, Pn 70, Pe 0. Ponction ganglionnaire : pus. Traitement : Calcium, Stérogyl, Radiothérapie 6 séances. Evolution : Diminution et stabilisation des adénopathies pendant les 26 jours passés dans le service.

OBSERVATION N° 108

B..., 54 ans, française, ayant présenté un an auparavant une adénopathie médiastinale, consulte pour une adénopthie sus claviculaire D du volume d'une noix, dure, non adhérente, non douloureuse, non fistulisée, avec amaigrissement, une t° à 37°8. Examens : ponction ganglionnaire : « goutte de pus crémeux : éléments altérés, sur un fond acidophile, pas de BK au Zielh Culture positive. Aucune indication sur le traitement et sur l'évolution.

OBSERVATION N° 109

F... Marie, 57 ans, française, consulte pour une adénopathie carotidienne moyenne D du volume d'une mandarine, un peu fluctuante, très douloureuse, avec une périadénite. Examens : numération formule normale, ponction ganglionnaire : « pus crémeux : évoquant macroscopiquement du pus tuberculeux : fond acidophile, polynucléaires altérés, macrophage, cellules épithélioïdes parfois groupées en amas, rappelant la cellule géante ». Examen direct (—) Culture (+). Evolution : pas d'indication. Malade renvoyée au médecin traitant.

OBSERVATION N° 110

G... Robert, 34 ans, français, consulte pour polyadénopathies situées sur la chaîne carotidienne du volume d'une cerise ou d'une noix, dures, douloureuses, non adhérentes, non fistulisées. Examens : cuti +++, NF 5 980 000, GB 6 800, Lph 32, M 24, Pn 32, Pe 2. Ponction ganglionnaire : « étalement très riche en cellules, fond constant de petits lymphocytes, assez nombreux

plasmocytes, cellules réticulaires hyperbasophiles souvent de grande taille avec quelques mitoses sans caractères de malignité, rares cellules épithélioïdes. » Ganglion inflammatoire de nature tuberculeuse. Traitement : Cortisone, Rimifon, PAS, cure héliomarine. Evolution : régression partielle après un mois de traitement. Perdu de vu.

OBSERVATION N° 111

V... Josette, 15 ans, française, a eu le BCG un an auparavant, consulte pour une adénopathie sus claviculaire G du volume d'une cerise, dure, non adhérente, douloureuse, non fistulisée, avec amaigrissement, une t° à 38°, une VS à 14 %. Examens : la RP montre une image parahilaire G et une adénopathie médiastinale. Cuti +++, NF : GR 5 280 000, GB 9 500, Lph 44, M 2, Pn 48, Pe 6. Ponction ganglionnaire : « liquide puriforme : polynucléaires plus ou moins altérés, quelques lymphocytes, plasmocytes, cellules réticulaires sans caractère de malignité : tuberculose probable. » Traitement : Rimifon, Strepto, cure héliomarine. Evolution : après 6 mois de traitement, guérison totale.

OBSERVATION N° 112

M..., 60 ans, française, avec frère et sœur ayant été tuberculeux, ayant eu en 1942 une adénopathie tuberculeuse. consulte pour une adénopathie carotidienne moyenne D du volume d'une prune, dure, non adhérente, non douloureuse, non fistulisée, avec amaigrissement. Examens : NF : GR 5 080 000, GB 9 400, Lph 14, M 4, Pn 74, Pe 0. Cuti +, ponction ganglionnaire : « pus d'allure tuberculeuse : polynucléaires plus ou moins altérés : adénopathie en voie de fissuration. Traitement : Rimifon, PAS, Strepto. Exérèse : BK (+) à la biopsie après cette ablation. Evolution : après 1 mois 1/2 de traitement, bon état local.

OBSERVATION N° 113

S..., 55 ans, espagnole, consulte pour une adénopathie carotidienne moyenne D du volume d'une prune, molle, non adhérente, non douloureuse, non fistulisée, avec une VS à 11 %. Examens : cuti +++, NF : G.R. 4 700 000, GB 5 000, Lph 32, M 9, Pn 32, Pe 1. Ponction ganglionnaire : « Adénopathie profonde : étalement riche, fond de lymphocytes adultes, rares plasmocytes, au milieu on rencontre de très nombreuses cellules épithélioïdes soit à tendance macrophagique ,soit groupées en amas rappelant la cellule de Langhans. » Traitement : Rimifon, Strepto, radiothérapie. Evolution : 1 mois plus tard régression partielle, 2 mois 1/2 après, régression pratiquement totale.

OBSERVATION N° 114

SNP... Mohamed, 23 ans, NAF, consultant pour une adénopathie sclérosée de la région cervicale D associée à une adénopathie axillaire D sans baisse d'EG ni t° avec VS à 45 %. La ponction de l'adénopathie axillaire a mis en évidence la présence de BK. L'association d'une autre adénopathie tuberculeuse a fait pencher vers la même nature de l'adénopathie cervicale pour le diagnostic. Ce malade traité par PAS local au niveau de son adénopathie axillaire n'a pas été suivi assez longtemps pour que nous puissions juger de l'évolution de l'adénopathie cervicale.

OBSERVATION N° 115

G... Jules, 52 ans, français, consultant pour une adénopathie carotidienne basse gauche et plusieurs adénopathies carotidiennes basses D, volume d'une cerise, dures, non adhérentes, non douloureuses, non fistulisées, avec baisse d'EG sans t° et VS à 20 %. Examens : RP négative, NF : GR 3 500 000, GB 5 600, Lph 11, M 1, Pn 79, Pe 1. Ponction ganglionnaire : « suc ganglionnaire

banal. » Traitement : Rimifon 1 mois, Strepto 10 gr, Radiothérapie 6 séances. Evolution : échec du Rimifon, diminution de volume et stabilisation à la suite de la mise à la Strepto + Radiothérapie.

OBSERVATION N° 116

C... Mayouf, 22 ans, NAF, consultant pour une adénopathie carotidienne moyenne D du volume d'une noix et une adénopathie carotidienne moyenne G du volume d'une cerise, molles, non adhérentes, non douloureuses, non fistulisées, sans baisse de l'EG, t° à 38°8, légère splénomégalie. Examens : gros hile D à la RP, cuti non pratiquée, N F : GR 4 230 000, GB 10 000, Lph 5, M 11, Pn 59, Pe 1. Myélogramme : rien à signaler. Ponction ganglionnaire : « suc banal ». Traitement : radiothérapie 6 séances prescrites. Evolution : malade vu une seule fois.

OBSERVATION N° 117

M... Mohamed, 23 ans, NAF, consultant pour une grosse masse ganglionnaire à D. du volume d'une prune et de nombreuses adénopathies cervicales moyennes G du volume d'une cerise, adénopathie D molle et douloureuse. Pas de baisse de l'EG, t° à 38°, VS à 60 %. Examens : ADN hilaires à la RP, cuti +++, NF : GR 4 530 000, GB 12 000, Lph 10, M 10, Pn 58, Pe 1. Ponction ganglionnaire : non pratiquée. Traitement : PAS 16 jours, Strepto 41 gr, calcium et Stérogyl. Evolution : stabilisation des ADN, chute de la t° et reprise de l'EG en 41 jours.

OBSERVATION N° 118

G... Marie, 24 ans, française, consultant pour une adénopathie carotidienne moyenne G, fistulisée, sans baisse de l'EG ni t° et VS à 12 %. Examens : Ponction ganglionnaire : « pus avec présence de staphylo. » Autres examens non pratiqués. Il n'a pas été possible de juger de l'évolution hormis le caractère fistulisé et récidivant de cette adénopathie.

OBSERVATION N° 119

S... Pierrette, 20 ans, française, ayant présenté une primo-infection dans l'enfance, consultant pour une adénopathie carotidienne moyenne D du volume d'une noix, dure, avec baisse de l'EG, sans t° et cuti à +++. Examens : NF : GR 4 150 000, GB 10 000, Lph 7, M 5, Pn 78, Pe 4. Ponction non pratiquée. Il n'a pas été possible de juger de l'évolution, le traitement n'ayant pas eu le temps d'être mis en œuvre.

OBSERVATION N° 120

V... Marcelle, 29 ans, française, consultant pour une adénopathie carotidienne moyenne G du volume d'une cerise, dure et très douloureuse, sans baisse de l'EG, ni t°, VS à 12 % et cuti +. Examens : RP négative, NF : GR 5 270 000, GB 5 200, Lph 10, M 15, Pn 61, et Pe 1. Ponction ganglionnaire : « pus d'allure banale ». Traitement : INH, Strepto, Exérèse sous antibiotiques. Evolution : guérison totale, la nature tuberculeuse ayant été confirmée par l'anatomopathologie qui a répondu « lymphome tuberculeux. »

OBSERVATION N° 121

V... Marie, 58 ans, française, consultant pour une adénopathie sus claviculaire G du volume d'une prune dure et douloureuse, avec baisse de l'EG, t° à 37°8, VS à 40 % et association à une adénopathie axillaire. Examens : RP négative, cuti non pratiquée, NF : GR 3 250 000, GB 10 000, Lph 3, M 10, Pn 76, Pe 0. Ponction ganglionnaire : « pus d'allure tuberculeuse ». Traitement : Calcium et Stérogyl. Evolution : stabilisation en un mois de l'adénopathie.

OBSERVATION N° 122

F... Nativa, 21 ans, française, consultant pour une adénopathie carotidienne haute du volume d'une prune, dure et douloureuse, sans baisse de l'EG, la t° à 38° et VS à 30 %. Examens : cuti ?, RP négative, numération formule : 4 540 000 GR, 10 400 GB, 11 Lph, 5 M, 75 Pn, 1 Pe. Ponction ganglionnaire : « 1) étalement de type précaséeux, polynucléaires, quelques grandes cellules basophiles et reste de cellules probablement épithélioïdes, lymphome tuberculeux presque sûr. 2) ganglion suppuré avec fond granuleux polynucléaires altérés et surtout grandes cellules épithélioïdes également altérées évoquant la tuberculose. » Bactériologie positive de cette deuxième ponction. Traitement : INH, Radiothérapie 6 séances. Evolution : diminution de volume en 21 jours. Malade ayant quitté le service sous INH.

OBSERVATION N° 123

C... Marcelle, 40 ans, française, ayant été en contact avec un tuberculeux, consultant pour une adénopathie carotidienne haute D dure, non douloureuse, sans baisse de l'EG ni t°, avec VS à 23 %. Examens : RP négative, cuti à +++, NF : GR 4 650 000, GB 7 600, Lph 14, M 4, Pn 60, Pe 4. Ponction ganglionnaire : « pus d'allure tuberculeuse ». Traitement : Cortisone une semaine, INH, PAS, Strepto 20 gr. Evolution : Régression du volume de l'adénopathie sous traitement au bout d'un mois la malade est partie chez elle avec Strepto et INH.

OBSERVATION N° 124

P... Joséphine, 68 ans, française, consultant pour une adénopathie sus-claviculaire G du volume d'un pruneau, dure, non douloureuse, non adhérente, avec baisse d'EG, sans t° et VS à 30 %. Examens : cuti ?, RP négative, NF : GR 3 860 000, GB 11 300, M 18, Pn 79, Pe 1. Ponction ganglionnaire : « tuberculose ganglionnaire ». Bactériologie positive. Traitement : Cortisone, INH, PAS, Strepto, Radiothérapie 9 séances. Evolution : malgré le traitement triple, poursuivi, puis remplacé par l'INH seul, après amélioration, la malade présenta trois récidives en 1 an. A la troisième, la radiothérapie sembla être la seule responsable d'une nouvelle régression.

OBSERVATION N° 125

B... Yvonne, 34 ans, française, consultant pour une adénopathie sus-claviculaire D, associée à une adénopathie sous-claviculaire D et une adénopathie inguinale G, pas de baisse de l'EG, une t° à 38°5 et VS à 60 %. Examens : RP : adénopathies médiastinales, Cuti ?, NF : GR 3 700 000, GB 9 300, Lph 3, M 1, Pn 79, Pe 1. La ponction ganglionnaire avait répondu : « association de maladie de Hodgkin et de tuberculose ». Traitement : Cortisone et INH, Radiothérapie sur les adénopathies. Evolution : Exitus en 2 ans, après phase de rémission et récidive.

OBSERVATION N° 126

B... Marie, 60 ans, française, consultant pour une adénopathie carotidienne basse G, du volume d'une noix, fluctuante, avec amaigrissement de 10 kg, t° à 38°5 et VS à 60 %. Examens : Cuti ++, NF : GR 3 600 000, GB 10 600, Lph 6, M 3, Pn 82, Pe 1. Ponction ganglionnaire : « pus d'étiologie difficile à étiquetter ». Zielh : BK (+). Traitement : Cortisone 57 jours, INH 2 mois, Strepto 50 gr, quelques injections d'hydrocortisone locale. Evolution : le traitement envahit la fistulisation et entraîne une rémission totale ; première récidive deux ans après, réagissant au même traitement et deuxième récidive quelques mois plus tard dont il est difficile de juger de l'évolution, car la malade est morte à ce moment-là dans un tableau de cholécystite.

OBSERVATION N° 127

M... Joseph, 31 ans, italien, consultant pour une adénopathie carotidienne moyenne du volume d'une noix ,avec adénopathie axillaire bilatérale associée et baisse de l'EG, t° à 37°5, amaigrissement de 7 kg. Examens : ORL amygdalite, cuti +++, Ponction ganglionnaire : « infiltration de polynucléaires non altérés ; état présuppuratif. » Exérèse chirurgicale de l'adénopathie cervicale ,amélioration spontanée des autres ADN.

OBSERVATION N 128

D... J., 55 ans, français, consultant pour une adénopathie carotidienne moyenne G du volume d'une cerise avec baisse de l'EG sans t°. Examens : cuti ?, NF : GR 3 800 000, GB 9 800, Lph 6, M 16, Pn 61, Pe 5. Ponction : « tuberculose probable». Biopsie : « adénite tuberculeuse caséifiée avec nombreux follicules à la périphérie, les lésions semblent en pleine évolution. » Traitement : INH 1 mois, évolution : diminution nette de volume en 1 mois.

OBSERVATION N 129

B... Jeanine, 19 ans, française, consultant pour une adénopathie carotidienne gauche du volume d'une noix, dure, peu mobile, avec amaigrissement, t° à 38° et VS à 50 %. Examens : RP négative, cuti +++, N F : GR 4 220 000, GB 4 000, Lph 13, M4, Pn 65, Pe 1. Ponction ganglionnaire : « hyperplasie lymphoïde avec de très nombreux moyens monocytes, de nombreuses mitoses, plus de 1 pour mille ». Traitement : intolérance au Cortancyl, PAS. Evolution : guérison totale.

OBSERVATION N° 130

D... Messaoud, 23 ans, NAF, consultant pour une adénopathie sous-angulo-maxillaire D, douloureuse, sans baisse d'EG ni t°, VS à 40 %. Examens : cuti : ?, RP négative, NF : GR 4 760 000, GB 14 400, Lph 7, M 12, Pn 77, Pe 1. Ponction ganglionnaire : « pus d'allure tuberculeuse ». Traitement : INH 1 mois, radiothérapie. Evolution : amélioration et stabilisation.

OBSERVATION N° 131

B... Zinadj, 25 ans, algérien, consultant pour une adénopathie cervicale moyenne D et une adénopathie sous-angulo-maxillaire G, adhérentes et douloureuses, existence d'autre part d'une tuberculose intestinale. t° à 37°5, VS à 50 %. Examens : cuti ++, RP scissurite, Ponction ganglionnaire . « pus d'allure tuberculeux ». Traitement : Cortisone 3 semaines, INH 3 semaines, Strepto 12 gr, Hydrocortisone locale 2 injections. Evolution : amélioration en 3 semaines, continuation de l'INH prescrite.

OBSERVATION N 132

R... Rabah, 23 ans, algérien, ayant déjà présenté une adénopathie cervicale en 1955 et consultant pour une adénopathie rétromaxillaire G et une adénopathie cervicale G sus-claviculaire, du volume d'une noix, douloureuse, sans t° avec VS à 25 %. Examens : RP négative et cuti ++. NF : GR 5 110 000, GB 7 200, Lph 5, M 3, Pn 82, Pe 2. Ponction ganglionnaire : « étalement riche, fond lymphoïde avec cellules réticulaires de grande taille ». Traitement : aucun. Evolution : amélioration sans traitement.

OBSERVATION N° 133

U... Pierre, 42 ans, français, ayant déjà présenté des adénopathies médiastinales et des adénopathies cervicales, consultant pour une adénopathie carotidienne moyenne D du volume d'une noix, dure et douloureuse, avec adénopathie axillaire associée, avec baisse d'EG, sans t°, VS à 12 %. Examens :

cuti ++, NF : GR 590 000, GB 12 800, Lph 4, M 23, Pn 68, Pe 4. Ponction ganglionnaire : «pus granuleux acidophile ». BK : 0. Traitement : INH 1 mois, PAS, Radiothérapie. Evolution : nette amélioration et stabilisation, parti avec traitement antibiotique.

OBSERVATION N° 134

D... Mabrouk, 21 ans, algérien, consultant pour une adénopathie sous-maxillaire G, avec baisse de l'EG, pas de t°, VS à 12 %, adénopathie inguinale associée. Examens : RP négative, cuti +++, ponction ganglionnaire : « ganglion sans signe de malignité ». Traitement : Exérèse simple et cure héliomarine. Evolution : guérison.

OBSERVATION N° 135

M... Noël, 25 ans, français, ayant présenté une tuberculose pulmonaire et consultant pour une microadénopathie carotidienne moyenne, bilatérale, sans baisse de l'EG et VS à 12 %. Examens : infiltrat à la RP, cuti +++, NF : GR 6 050 000, GB 13 400, Lph 12, M 10, Pn 60, Pe 10. Ponction ganglionnaire non pratiquée. Evolution : le malade n'a malheureusement pas pu être suivi.

OBSERVATION N° 136

M... Messaoud, 25 ans, algérien, consultant pour une adénopathie sus-claviculaire à la suite d'un infiltrat pulmonaire guéri. Cette adénopathie G était fistulisée avec baisse de l'EG, VS à 12 %, pas de température. Examens : cuti +, RP négative. Ponction « pus ». Zielh pas de BK. Traitement : INH, radiothérapie, hydrocortisone locale 1 injection. Evolution : amélioration nette après traitement local. Ce malade est repassé dans un service de Phtysiologie.

OBSERVATION N° 137

L... Moktar, 25 ans, algérien, ayant présenté quelques années auparavant une adénopathie sus-maxillaire et consultant pour une adénopathie sous-maxillaire médiane fistulisée avec baisse de l'EG, sans t° et VS à 13 %. Examens : RP négative, cuti ?, ponction ganglionnaire non pratiquée. Traitement : INH. Evolution : rémission sous traitement médical et cicatrisation de cette adénopathie récidivante depuis 4 ans.

OBSERVATION N° 138

M... Elise, 67 ans, française ,consultant pour une adénopathie sus-claviculaire D du volume d'une orange, douloureuse et fistulisée, sans signes généraux. Examens : RP négative, cuti +++, NF : GR 4 700 000, GB 5 400 000, Lph 21, M 12, Pn 53, Pe 3. Ponction ganglionnaire : « pus d'allure tuberculeuse ». Traitement : INH 2 mois, PAS 1 mois, Strepto 20 gr, Calcium et Stérogyl, Exérèse sous antibiotiques. Evolution : guérison totale.

OBSERVATION N° 139

B... Marie, 67 ans, française, consultant pour deux adénopathies carotidiennes moyennes bilatérales, avec baisse de l'EG (amaigrissement de 15 kg) t° à 30°. Examens : cuti +++, NF : GR 3 810 000, GB 6 800, Lph 10, M 6, Pn 79, Pe 0. Myélogramme : « moelle pauvre ». Ponction ganglionnaire : 1) pus d'allure tuberculeuse. 2) ganglion en voie de nécrose, cellules épithélioïdes et géantes, tuberculose probable. » Biopsie : « Caséum, cellules géantes, adénopathie tuberculeuse ». Bactériologie : culture (—). Traitement : INH 3 mois, Strepto 90 gr. Evolution : amélioration nette au bout de 45 jours, la malade quitte le service sous traitement antibiotique.

OBSERVATION N° 140

B... Rachida, 27 ans, nord-africaine, consultant pour une adénopathie sous-maxillaire bilatérale, volume 1 noix, douloureuse, en voie de fistulisation, sans retentissement sur l'EG, avec VS à 49 %. Examens : RP négative, cuti +, ponction ganglionnaire non pratiquée. Traitement : INH et Strepto (29 gr). Evolution : la malade quitte le service au bout d'un mois après une nette amélioration de l'adénopathie.

OBSERVATION N° 141

B... Ladja, 38 ans, nord-africaine, consultant pour une adénopathie sous-angulomaxillaire G, multiple, associée à une adénopathie axillaire bilatérale, adénopathie douloureuse accompagnée d'une t° à 38° et une VS à 20 %. Examens : cuti +++, NF : GR 4 200 000, GB 5 600, Lph 6, M 16, Pn 63, Pe 2. Myélogramme : « moelle riche ». Ponction ganglionnaire : « tuberculose ganglionnaire ». Biopsie : confirmatrice. Bactériologie du liquide de ponction : inoculation positive. Traitement : Cortisone 9 jours, INH 1 mois. Evolution : au bout de 25 jours, régression des adénopathies ; traitement à l'INH poursuivi deux mois, récidive 18 mois plus tard enrayée par Strepto et INH à nouveau.

OBSERVATION N° 142

M... Fatima, 19 ans, nord-africaine, consultant pour une adénopathie carotidienne moyenne G et une adénopathie sus-claviculaire G, dures, du volume d'une prune, sans retentissement sur l'EG ni température, VS à 25 %. Examens : cuti ++, NF : GR 4 000 000, GB 14 200, Lph 7, M 3, Pn 82, Pe 0. Ponction ganglionnaire : « tuberculose ganglionnaire probable ». Bactériologie : culture : BK (+). Traitement : INH 40 jours, Strepto 35 gr, une cure de Caryolysine sans effets au départ, une injection locale d'hydrocortisone sans effets apparents. Régression et stabilisation au bout d'un mois.

OBSERVATION N° 143

H... Monique, 34 ans, française, ayant subi la vaccination par le BCG 8 mois auparavant, consultant pour une adénopathie sous-maxillaire G, une adénopathie carotidienne moyenne G, une adénopathie sous-mentonnière G, sans retentissement sur l'EG, ni t°, VS 10 %. Examens : cuti ?, NF : GR 4 430 000, GB 5 600, Lph 24, M 14, Pn 50, Pe 1. Ponction ganglionnaire : « débris ininterprétables ». Pas de traitement. Evolution : favorable en une semaine. Diagnostic resté en suspens : réticulite bénigne ?

OBSERVATION N° 144

G... Radidja, 37 ans, nord-africaine, ayant probablement été en contact avec un tuberculeux, consultant pour 1 adénopathie sus-claviculaire D, volume d'une noix ; retentissement sur l'EG, avec fébricule et VS à 28 %. Examens : cuti +++, NF : GR 4 510 000, GB 8 600, Lph 10, M 8, Pn 70, Pe 5. Ponction ganglionnaire : « Adénopathie légèrement nécrotique, nombreuses cellules réticulaires hyperbasophiles, tantôt histiocytaires, tantôt plasmocytaires. » Traitement : INH, Strepto 26 gr, radiothérapie. Evolution : régression et stabilisation des adénopathies sous traitement : partie avec traitement INH.

OBSERVATION N° 145

Z... Primina, 40 ans, italienne, consultant pour une adénopathie sus-claviculaire bilatérale dure, avec adénopathie axillaire bilatérale associée et retentissement sur l'EG, t° à 38°, VS à 35 %. Examens : RP négative. NF : GR 4 500 000, GB 6 600, Lph 5, M 2, Pn 82, Pe 1. Ponction ganglionnaire :

« négative » (?). Traitement : INH local et hydrocortisone locale, Calcium et Stérogyl. Evolution : Rémission de l'adénopathie qui passe à la chronicité avec 3 récidives ,chaque fois enrayées par le traitement.

OBSERVATION N° 146

G... Marie-Claude, 15 ans ,française, consultant pour une adénopathie carotidienne G du volume d'une prune, dure, non douloureuse, sans retentissement sur l'EG ni t°, avec VS à 9 %. Examens : RP (—), NF : GR 4 800 000, GB 8 600, Lph 6, M 2, Pn 83, Pe 2. Cuti +++. Ponction ganglionnaire : « étalement nécrotique ininterprétable, quelques cellules altérées de grande taille, sans caractère de malignité. » Bactériologie négative. Biopsie : « fibrocytome ». Traitement : Cortisone, INH 4 mois. Evolution : il n'a pas été possible de juger de l'évolution.

OBSERVATION N° 147

R... Marie, 53 ans, française, ayant été opérée d'une adénopathie cervicale à 25 ans, consulte pour une adénopathie carotidienne haute du volume d'une noix et quelques petits ganglions de la chaîne carotidienne, durs, douloureux, avec une t° à 37°7, une VS à 25 %. Examens : cuti ++, NF : GR 4 620 000, GB 9 400, Lph 14, M 26, Pn 50, Pe 3. Myélogramme « mœlle riche ». Ponction ganglionnaire : « pus ganglionnaire avec restes de cellules réticulaires ». Bactériologie négative. Traitement : INH 9 mois, Strepto 134 gr, Vitamines, cure héliomarine. Evolution : Rémission, puis 9 mois plus tard récidive. Reprise du traitement : guérison totale.

OBSERVATION N° 148

R... Jeanne, 57 ans, française, consultant pour de nombreuses adénopathies de la chaîne carotidienne haute du volume d'une cerise, dures, avec un érythème noueux et une adénopathie axillaire G associés avec baisse de l'EG, une t° à 38°, une VS à 30 %. Examens : cuti +++, NF : GR 4 500 000, GB 6 000, Lph 21, M 11, Pn 56, Pe 0. Myélogramme : « lymphoplasmocytose ». Ponction ganglionnaire : « quelques zones nécrotiques, mais zones intactes très lymphoplasmocytaires ou réticulaires, quelques cellules hyperbasophiles type réticulite, quelques plasmocytes, quelques cellules épithélioïdes peut-être tuberculose, bénignité certaine. » Biopsie : « tuberculose : masse caséeuse + cellules géantes ». Traitement : INH 5 mois, Strepto 21 gr, Cortisone, Calcium, Stérogyl .Evolution : Adénopathies inchangées au bout de 5 mois de traitement. Echec du traitement.

OBSERVATION N° 149

F... Claude, 18 ans, français, consulte pour une adénopathie sus-claviculaire D et G du volume d'une noix, dure, avec une VS à 15 %. Examens : cuti +, NF : GR 3 400 000, GB 16 000, Lph 54, M 5, Pn 38, Pe 3. Ponction ganglionnaire : pratiquée, pas les résultats .Biopsie : « présence de cellules géantes épithélioïdes, note plasmocytaire, diagnostic difficile à établir ». Traitement : INH. Evolution non suivie.

OBSERVATION N° 150

K... Abd el Ahmid, 25 ans, nord-africain, ayant eu un père tuberculeux, ayant été opéré d'une adénopathie cervicale D 4 ans auparavant, sous antibiotiques, consulte pour une adénopathie sous maxillaire G, du volume d'une mandarine, dure, avec VS à 20 %. Examens : RP : montre une adénopathie hilaire bilatérale, cuti ++ : NF non pratiquée. Ponction ganglionnaire : « ni microbe, ni BK ». Culture positive. Traitement : INH, Strepto 21 gr. Evolution : favorable ; sorti avec traitement INH. Malade non revu.

OBSERVATION N° 151

K... Hamed, 23 ans, NAF, consulte pour une adénopathie carotidienne haute D et une adénopathie sous maxillaire bilatérale, du volume d'une noix, avec infiltrat du sommet G associé, avec baisse de l'EG, une VS à 10 %. Examens : Ponction ganglionnaire : « fond de lymphocytes et moyens monocytes, quelques plasmocytes, rares polynucléaires, quelques cellules épithélioïdes type, pas de cellules suspectes ». Traitement : Cortancyl, INH, Strepto. Evolution : malade passé dans un service de phtysiologie. Perdu de vue.

OBSERVATION N° 152

B... Marcelle, 26 ans, française, consulte pour une adénopathie sous-maxillaire D dure, adhérente, douloureuse, fistulisée, avec une adénopathie axillaire associée. Baisse de l'EG, avec t° à 38°, VS à 10 %. Examens : RP négative, NF : GR 4 880 000, GB 12 2000, Lph 17, M 18, Pn 30, Pe 2. Ponction ganglionnaire : « pus ». Bactériologie négative. Cuti +. Traitement : INH, PAS, Strepto locale. Exérèse. Evolution : guérison probable après exérèse, la malade n'ayant pas été revue.

OBSERVATION N° 153

L... Chaouche, 18 ans 1/2, NAF, dont le père était tuberculeux, consultant pour une adénopathie sus-claviculaire G, douloureuse, sans retentissement sur l'EG ni t°, VS à 22 %. Examens : RP infiltrat du sommet G, cuti +++. NF : GR 4 460 000, GB 15 200, Lph 9, M 3, Pn 85, Pe 0. Ponction ganglionnaire : non pratiquée. Traitement : INH, Calcium et Stérogyl. Evolution : malade ayant quitté le service 15 jours après amorçage de stabilisation ; malheureusement non suivi.

OBSERVATION N° 154

B... Antoinette, 63 ans, française, consultant pour une adénopathie sus-claviculaire G avec adénopathie axillaire G associée, sans retentissement sur l'EG ni t°, VS à 15 %. Examens : RP négative, cuti ++, NF GR 4 650 000, GB 5 200, Lph 6, M8, Pn 75, Pe 3. Myélogramme : normal. Ponction ganglionnaire : « magnifiques cellules épithélioïdes, parfois pseudo-géantes ; BBS ou tuberculose ». Traitement : INH 1 an. Evolution : diminution de volume et stabilisation. Revue 2 ans plus tard pour une autre affection : Adénopathie stabilisée.

OBSERVATION N° 155

B... Marie, 50 ans, française, consultant pour une adénopathie carotidienne moyenne G, en voie de fistulisation, avec retentissement sur l'EG, sans t°. Examens : RP négative, cuti : ?, Ponction ganglionnaire non pratiquée. Traitement : INH 2 mois, vitamines. Evolution favorable en 2 mois et stabilisation de l'adénopathie. Le problème de l'adénopathie était secondaire, devant celui d'une sclérose hépatique.

OBSERVATION N° 156

M... Juliette, 22 ans, française, consultant pour une adénopathie carotidienne haute G, du volume d'une mandarine, dure et douloureuse, s'étant fistulisée dans le Service après ponction ; pas de retentissement sur l'EG ni de t°, VS à 10 %. Examens : RP négative, cuti +++, NF : GR 4 500 000. Ponction ganglionnaire : « pus ». Zielh : BK (+). Traitement : INH 1 an, PAS 3 semaines, Strepto 48 gr, Radiothérapie. Evolution : diminution du volume de l'adénopathie en 2 mois puis récidive. L'adjonction de PAS et Strepto au traitement INH a entraîné une régression et une stabilisation en 6 mois. Malade suivie sur 2 ans.

OBSERVATION N° 157

B... Marie, 23 ans, NAF, consultant pour une adénopathie carotidienne moyenne bilatérale, du volume d'une prune, très douloureuse, avec retentissement sur l'EG, amaigrissement, t° à 38°5, VS à 30 % et légère splénomégalie. Examens : RP : Adénopathie médiastinale D, image du sommet D, cuti +++, NF : GR 5 400 000, GB 4 400, Lph 12, M 11, Pn 56, Pe 3. Ponction ganglionnaire : « pus ». Traitement : INH, 45 jours, PAS 3 semaines. Evolution : diminution de volume en 3 mois et stabilisation ; malade non revue par la suite.

OBSERVATION N° 158

J... Marcelle, 18 ans, française ,ayant présenté une primo-infection 4 ans auparavant, et consultant pour des adénopathies carotidiennes moyennes bilatérales et une adénopathie sus-claviculaire D, douloureuses, sans retentissement sur l'EG ni t°, VS à 4 %. Examens : RP (—), cuti +++. Ponction ganglionnaire : « tuberculose typique ». Traitement : INH. Evolution : Stabilisation des adénopathies en 1 mois. Traitement à l'INH poursuivi plusieurs mois.

OBSERVATION N° 159

P... Gustavie, 59 ans, française, ayant présenté quelques années auparavant une pleurésie et consultant pour une adénopathie sus-claviculaire D et une adénopathie carotidienne moyenne G, douloureuses, fistulisée à D, baisse de l'EG avec t° à 38°, amaigrissement et VS à 15 %. Examens : RP négative, cuti à +++. Ponction ganglionnaire : « pus d'allure tuberculeuse ». Bactériologie négative. Traitement : Calcium, Stérogyl, Radiothérapie 4 séances. Evolution : cicatrisation et diminution de volume des adénopathies. Malade revue un an plus tard : Adénopathies stabilisées.

OBSERVATION N° 160

M... Jacqueline, 23 ans. française, présentant une adénopathie sous-maxillaire D, associée avec une miliaire tuberculeuse pulmonaire, t° à 37°5, VS à 35 %. Examens : la RP met bien en évidence la miliaire fine, la cuti est à +++. NF : GR 681 000, GB 5 000, Lph 10, M 17, Pn 53, Pe 4. Myélogramme : normal. Ponction ganglionnaire : non pratiquée. Traitement : Strepto 70 gr. Evolution : disparition de l'adénopathie en même temps que de la miliaire. Revue 6 mois plus tard, la malade était guérie.

OBSERVATION N° 161

C... Paulette, 28 ans, française, ayant présenté une adénopathie cervicale probablement tuberculeuse à l'âge de 7 ans, et consultant pour une cicatrice indurée au niveau de cette ancienne adénopathie, avec baisse de l'EG, t° à 37°5, VS à 10 %. Examens : la RP est négative, la cuti ++. On considère qu'aucun processus évolutif n'a repris au niveau de cette adénopathie.

OBSERVATION N° 162

P... Christine, 72 ans, française, consultant pour une adénopathie bilatérale cervicale moyenne, avec baisse de l'EG, t° à 38°. Le reste des examens n'a pas été pratiqué. Traitement : Strepto 12 gr. Evolution : malade sortie au bout de 15 jours de service. Non revue par la suite : les adénopathies avaient commencé à régresser

OBSERVATION N° 163

D... Jeanine, 16 ans, française, ayant subi la vaccination par le BCG quelques années auparavant, et consultant pour une adénopathie sous-maxillaire G du

volume d'une noix, d'apparition récente. Légère baisse de l'EG, pas de t°, VS à 20 %. Examens : RP négative, cuti + ++. NF : GR 4 740 000, GB 6 400, Lph 13, M 22, Pn 58, Pe O. Ponction ganglionnaire : « pus ». Bactériologie : Zielh BK (+). Traitement : INH 1 mois, Strepto 26 gr, Hydrocortisone locale. Evolution : bonne régression des adénopathies au bout de 1 mois de traitement. La malade est rentrée chez elle avec INH-Strepto.

OBSERVATION N° 164

C... Jeanne, 62 ans, française, consultant pour une adénopathie sous-maxillaire G avec adénopathie axillaire associée, sans retentissement sur l'EG ; t° à 37°5 et VS à 15 %. Examens : RP négative, cuti à +++, NF : GR 3 700 000, GB 6 800, Lph 16, M 0, Pn 71, Pe 3. Myélogramme : moelle riche. Ponction ganglionnaire : 1) infiltration monoplasmocytaire, et cellules très atypiques. 2) hyperplasie lymphoïde avec nombreuses cellules épithélioïdes et quelques cellules géantes sans caséification ». Traitement : INH. Exérèse de l'adénopathie axillaire. L'évolution des adénopathies cervicales paraît avoir été par la suite favorable.

OBSERVATION N° 165

D... Madeleine, 41 ans, française, consultant pour une adénopathie carotidienne moyenne G du volume d'une noix et une adénopathie carotidienne basse D du volume d'une cerise, douloureuse, sans baisse de l'EG ni t°, avec VS à 15 %. Examens : RP négative, cuti à +++, NF : GR 4 290 000, GB 9 000, Lph 8, M 4, Pn 80, Pe 1. Ponction ganglionnaire : 1) « pus à polynucléaires altérés ». 2) « pus acidophile ». Bactériologie négative. Traitement : Cortisone 50 jours, INH 7 mois, Strepto 120 gr., cure héliothérapique. Evolution : régression et stabilisation apparente des adénopathies au bout de 1 mois mais récidive 2 ans plus tard enrayée par le même traitement.

OBSERVATION N° 166

M... Maria, 71 ans, française, consultant pour des adénopathies carotidiennes moyennes bilatérales, dures, avec baisse de l'EG, sans t°, et VS à 15 % Examens : RP négative, cuti à +++, NF : GR 4 300 000, GB 6 000, Lph 17, M 3, Pn 64, Pe 0. Myélogramme : moelle riche. Ponction ganglionnaire : 1) « ganglion lymphoïde. 2) ganglion lymphoïde avec petits lymphocytes infiltrés rarement de cellules épithélioïdes de grande taille »
Biopsie : « nombreuses formations folliculaires avec cellules épithélioïdes et cellules géantes sans caséification. Sclérose périphérique ; BBS ? » Traitement : INH, Strepto 8 gr. On a peu de renseignements sur l'évolution qui semble avoir été favorable.

OBSERVATION N° 167

M... Justine, 18 ans, française, consultant pour une adénopathie carotidienne moyenne droite du volume d'une noix, douloureuse, sans retentissement sur l'EG, avec VS à 10 %, pas de t°. Examens : cuti +, RP (—), Ponction ganglionnaire : « ponction blanche » Traitement : INH prescrit. Evolution : malheureusement la malade n'a été vue qu'une fois.

OBSERVATION N° 168

A... 56 ans, italienne, ayant été en contact avec un tuberculeux et consultant pour une adénopathie carotidienne moyenne G dure, adhérente et douloureuse, avec amaigrissement de 3 kg, t° à 38°, VS à 12 %. Examens : RP (—), cuti +++, NF : GR 4 340 000, GB 9 600, Lph 21, M 7, Pn 68, Pe 2. Myélogramme : normal. Ponction ganglionnaire : « fond lymphoplasmocytaire. Il a été vu deux ou trois cellules épithélioïdes. On n'ose affirmer la bénignité ». Bactériologie négative. Traitement : Cortisone 20 jours, INH 20 jours, : régression totale en 20 jours. La malade est partie chez elle sous traitement antibiotique.

OBSERVATION N° 169

A...Marie Thérèse, 21 ans, française, consultant pour une adénopathie carotidienne G du volume d'un œuf, sans retentissement sur l'EG ni t°, avec VS à 22 %. Examens : cuti +++, NF : GR 4 500 000 GB 10 600. Lph 9, M 7, Pn 73, Pe 2. Ponction ganglionnaire : « nombreuses cellules épithélioïdes sur fond lymphoplasmocytaire ». Bactériologie négative. Traitement : Cortisone, INH, Strepto 53 gr., ; Exérèse sous antibiotiques. Evolution : guérison.

OBSERVATION N° 170

A... Marie Paule, 16 ans, française, consultant pour une adénopathie cervicale sous-maxillaire avec retentissement sur l'EG, t° à 37°8, légère splénomégalie. Examens : cuti +++, NF : GB 6 000. Ponction ganglionnaire : « fond lymphocytaire avec cellules épithélioïdes ». Le diagnostic de BBS est évoqué. Traitement : INH, Strepto, PAS. Evolution : Rémission des adénopathies mais récidive au bout de 4 mois. L'exérèse est proposée à la malade qui n'est pas revue.

OBSERVATION N° 171

B... Marie Jeanne, française, consultant pour une adénopathie jugulo-carotidienne G du volume d'un abricot, dure, sans retentissement sur l'EG, avec légère splénomégalie. Examens : RP (—), cuti non pratiquée, NF : GR 4 160 000, GB 10 000. Ponction ganglionnaire « quelques débris cellulaires ». Zieh BK (—). Le traitement et l'évolution de cette consultante ne sont pas connus malheureusement.

OBSERVATION N° 172

F... Y..., 27 ans, française, ayant été en contact avec un tuberculeux et consultant pour une adénopathie sous-angulo-maxillaire bilatérale, sans retentissement sur l'EG, Examens : RP (—), cuti +, NF : 4 000 000 GR, 8 800 GB, Ponction ganglionnaire : « aspect normal ». Traitement : prescription d'Isorilone, malade de consultation malheureusement non revue.

OBSERVATION N° 173

D... Arlette, 23 ans, française, consultant pour une adénopathie sous-maxillaire G dure, du volume d'une prune. Examen : RP (—), cuti NF : GR 4 000 000, GB 8 700, Lph 11, Pn 82, Pe 3. Ponction ganglionnaire : « ébauche de cellules épithélioïdes ». Zielh : BK (+). Traitement prescrit : Isorilone et Stérogyl. Consultante non revue.

OBSERVATION N° 174

M... Jean-Claude, 15 ans, français, consultant pour une adénopathie cervicale moyenne bilatérale, et une adénopathie sous-angulo-maxillaire G du volume d'une prune, avec plusieurs adénopathies satellites. Retentissement sur l'EG fébricule, VS à 30 %, légère splénomégalie. Examens : RP (—), cuti non pratiquée. NF : GR 4 000 000, GB 12 000. Ponction ganglionnaire : « caséum avec présence de cellules géantes et épithélioïdes ». Traitement prescrit : Isorilone Stérogyl et hydrocortisone locale. Consultant non revu.

OBSERVATION N° 175

L... F., 40 ans, français, consultant pour une adénopathie carotidienne moyenne bilatérale sans retentissement sur l'EG, Examens : cuti inconnue, RP négative, NF : GR 5 700 000, GB 13 600, Lph 10, Pn 70, Pe 2. Ponction ganglionnaire : « caséum avec présence de cellules géantes et de cellules épithélioïdes ». Traitement prescrit : Isorilone. Consultant non revu.

OBSERVATION N° 176

F... 33 ans, française, présentant, au décours d'une miliaire pulmonaire probablement tuberculeuse une adénopathie sous-angulo-maxillaire G du volume

d'une noix, non douloureuse. Examens : outre la miliaire à la RP en voie de régression, cuti à +++, Ponction ganglionnaire : « amas fibrineux ». Traitement prescrit : continuation du traitement antibiotique spécifique. Evolution : cette malade n'a malheureusement pas été suivie par nos Services.

OBSERVATION N° 177

B... Raymonde, 17 ans, française, ayant présenté quelques années auparavant une primo-infection, et consultant pour une adénopathie cervicale carotidienne moyenne bilatérale, dure et douloureuse, avec retentissement sur l'EG et VS à 20 %. Examens : RP (—) cuti à +++, NF : GR 3 400 000, GB 8 200, Ponction ganglionnaire « fond lympho-réticulaire avec cellules hyperbasophiles ». Traitement : INH, calcium, radiothérapie. Evolution : régression pratiquement totale en 4 mois.

OBSERVATION N° 178

R... Mireille, 48 ans, française, ayant présenté à l'âge de 25 ans, une pleurésie sérofibrineuse et consultant pour une adénopathie carotidienne moyenne D du volume d'une cerise, avec retentisement sur l'EG, t° à 38°, VS à 10 %. Examens : la RP montre une image de scissurite. Cuti à +++, NF : GR 3 860 000, GB 8 800, Lph 6, M 21, Pn 63, Pe 1. Ponction ganglionnaire : « hyperplasie lymphoïde ». Traitement prescrit : radiothérapie, calcium, PAS. Evolution : régression pratiquement totale en 1 mois.

OBSERVATION N° 179

R... Jeanne, 46 ans, française, ayant été en contact avec un tuberculeux, et consultant pour 2 adénopathies carotidiennes moyennes G et 2 adénopathies rétro-auriculaires D, volume : 1 prune, dures, sans retentissement sur l'EG, VS à 17 %. Examens : RP (—), cuti +++ NF : GR 4 380 000, GB 10 000, Ponction ganglionnaire : « échec de la ponction ». Cette consultante n'a malheureusement pu être suivie ni au point de vue thérapeutique, ni au point de vue évolution.

OBSERVATION N° 180

G... Thérèse, 27 ans, française, consultant pour multiadénopathies de la chaîne carotidienne G, sans retentissement sur l'EG, avec VS à 40 %. Examens : cuti +++, NF : GR 3 680 000, GB 6 000, Lph 9, M 8, Pn 78, Ponction ganglionnaire : « étalement normal ». Traitement : radiothérapie, PAS. Evolution : régression totale en 3 semaines.

OBSERVATION N° 181

S..., 74 ans, française, consultant pour 2 adénopathies carotidiennes moyennes G du volume d'une amande, dure, sans retentissement sur l'EG, VS à 10 %. Examens : RP (—), cuti : ?, NF : GR 3 650 000, GB 8 000, Lph 3, M 9, Pn 74, Pe 8, Ponction ganglionnaire : « étalement normal ». Traitement : Auréomycine, radiothérapie 6 séances. Evolution : régression totale. Le diagnostic de tuberculose est resté en suspens.

OBSERVATION N° 182

P..., 86 ans, française, consultant pour une adénopathie cervicale carotidienne D du volume d'une noix, dure, sans retentissement sur l'EG ; insuffisance cardiaque associée. Examens : RP négative, cuti : ? Ponction ganglionnaire : « présence de pus ». Bactériologie : mise en évidence de staphylocoques. Traitement : Streptomycine 3 semaines prescrites. On n'a malheureusement pas de renseignements sur l'évolution. Le diagnostic de tuberculose est resté en suspens.

LES CIRCONSTANCES D'APPARITION

Nous avons dans ce chapitre essayé de déduire des chiffres que nous possédions deux notions de fréquence de cette affection :

fréquence liée au sexe ;

fréquence liée à l'âge.

Fréquence liée au sexe

Sur notre statistique de 182 cas, considérés globalement nous possédions : — 98 hommes
— 84 femmes

Les chiffres étaient donc proches. Mais une considération d'origine semble intervenir afin de ne pas fausser le résultat en pourcentage. Sur les 84 femmes envisagées 10 seulement étaient d'origine Nord-Africaine (Algérie, Maroc, Tunisie). Les autres étaient pour la plupart françaises (66) ou d'origine européenne (Espagne, Italie) (6). Alors que sur 98 hommes porteurs d'adénopathies tuberculeuses : 62 étaient d'origine nord-africaine et 36 seulement d'origine française (30) ou européenne (6).

Etant donné que les sujets N.A.F. immigrés en France ont, dans une grande majorité des cas, laissé leurs femmes en Afrique du Nord ,mais que les immigrés d'autres pays européens (dont le nombre est d'ailleurs faible) sont venus avec toute leur famille, nous avons décidé de soustraire du nombre total des observations les chiffres des sujets N.A.F.

Nous obtenons alors en ne considérant que les sujets français ou de pays proches les chiffres suivants :
72 femmes pour
36 hommes seulement.

Nous tirons de ces chiffres que tout au moins en France l'adénopathie tuberculeuse semble être d'après les résultats de cette statistique 2 fois exactement plus fréquente chez la femme que chez l'homme.

L'adjonction des chiffres de sujets étrangers européens ne peut que peu fausser notre statistique pour 2 raisons : d'une part ces chiffres sont faibles (12 en tout), d'autre part le nombre de femmes (6) est exactement le même que le nombre d'hommes (6).

Les conclusions que l'on peut tirer des chiffres relatifs aux sujets N.A.F. sont un peu différentes : il nous parait peu juste de comparer le nombre d'hommes (62) au nombre de femmes (10) pour la raison que nous avons déjà dite. Par contre, il nous parait

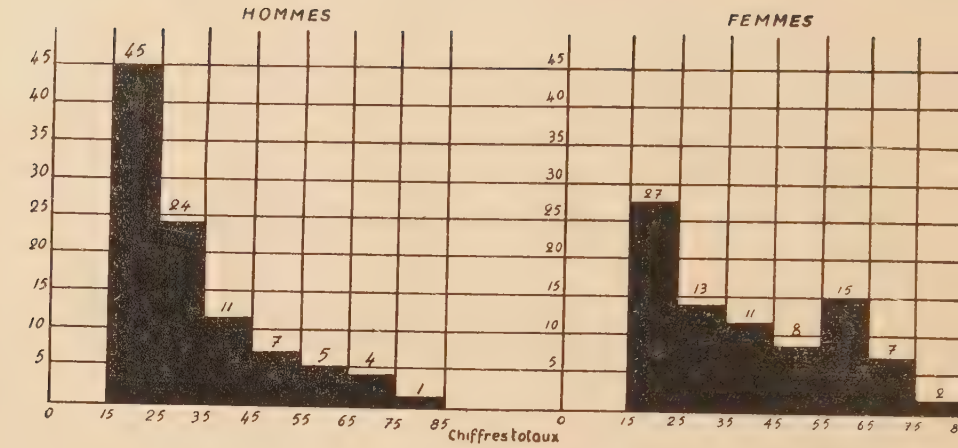
HOMMES
FEMMES
45
40
35
30
25
20
15
10
5
0
45
24
11
7
5
4
1
27
13
11
8
15
7
2
15 25 35 45 55 65 75 85
Chiffres totaux

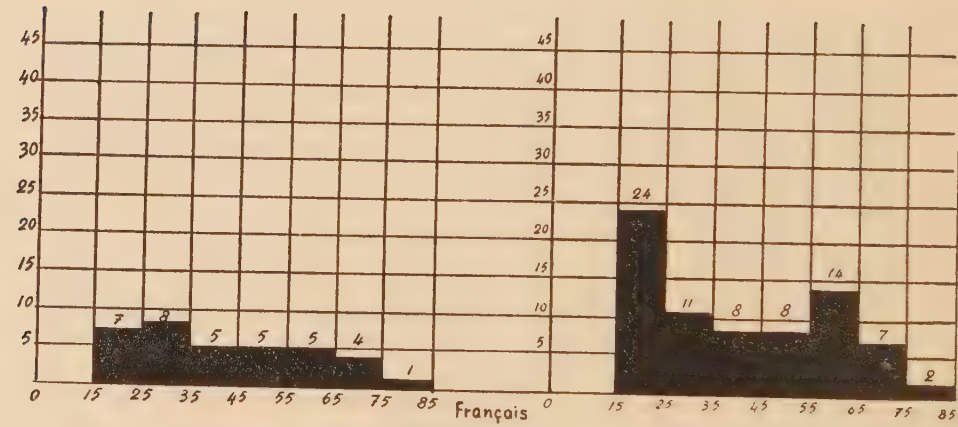
45
40
35
30
25
20
15
10
5
0
7
8
5
5
5
4
1
24
11
8
8
14
7
2
15 25 35 45 55 65 75 85
Français

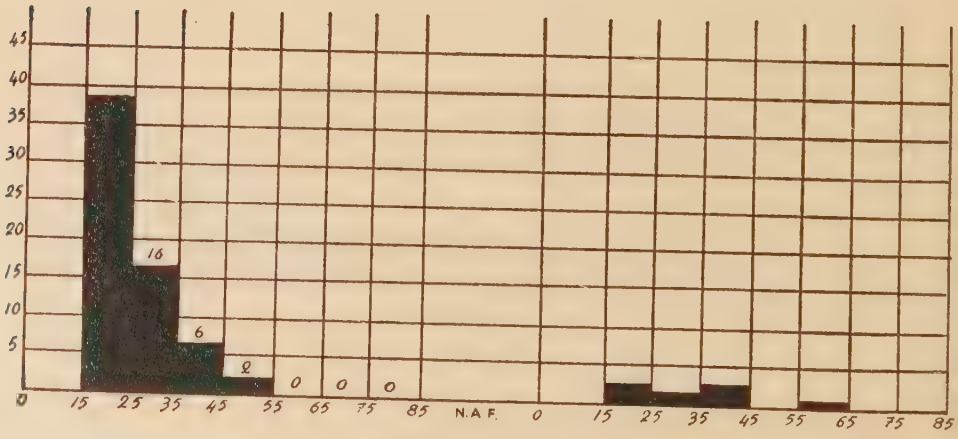
45
40
35
30
25
20
15
10
5
0
16
6
2
0
0
0
15 25 35 45 55 65 75 85
N.A.F.

evident que cette affection est très fréquente chez le travailleur N.A.F. puisque nous possédons à peu près (en ne prenant que les chiffres correspondant aux hommes porteurs d'adénopathies tuberculeuses) 2 fois plus de cas (62) d'origine N.A.F. que d'observations sur des sujets d'origine française ou européenne (36). Or le nombre de sujets N.A.F. résidant actuellement en France n'est, bien entendu, qu'un faible pourcentage de la population masculine totale.

En somme, nous retiendrons 2 chiffres pour cette première considération :

chez les sujets français : nous avons 66 % de femmes pour 33 % d'hommes.

chez l'homme « d'origine N.A.F. » cette affection est de très loin beaucoup plus fréquente que chez le sujet français de même sexe, mais nous ne pouvons donner des chiffres (ne connaissant pas leur nombre dans la région lyonnaise).

Fréquence liée à l'âge

Nous avons résumé sur 3 tableaux les chiffres obtenus, en comparant toujours les sexes.

— sur un premier tableau nous portons le nombre global de nos observations en fonction de l'âge.

— sur un second : nous n'envisageons que les cas de sujets d'origine française ou européenne.

— sur un troisième : nous n'envisageons que les cas de sujets d'origine N.A.F.

— Si nous envisageons le premier tableau nous en concluons que chez l'homme il s'agit d'une affection du jeune avec environ 44 % des cas étant âgés de moins de 25 ans et 70 % des cas de moins de 35 ans.

Au contraire chez la femme la courbe est plus étalée et si la majorité (48 %) se trouve âgée de moins de 35 ans il existe à nouveau un clocher entre 55 et 65 ans (17 % des cas envisagés.)

— Mais l'analyse du second tableau nous donne une vue plus applicable à la majorité des sujets qui nous entourent : chez l'homme la courbe est pratiquement planiforme mais cependant 42 % de cas sont âgés de moins de 35 ans.

Chez la femme par contre, environ 33 % des cas sont âgés de moins de 25 ans et près de la moitié des cas de moins de 35 ans, mais ici aussi une notion se précise : entre 55 et 65 ans c'est une affection qui retrouve quelque fréquence puisque environ 20 % des cas s'y retrouvent.

— Quant au troisième tableau la comparaison entre l'homme et la femme n'a pas de valeur puisque le nombre des femmes est extrêmement restreint : une seule notion se dégage immédiate-

ment : 62 % des cas sont âgés de moins de 25 ans et 87 % de moins de 35 ans.

Une seule petite restriction peut être faite à savoir que la population N.A.F. résidant en France et en général d'ailleurs possède une moyenne d'âge assez basse.

En conclusion à ces 3 tableaux nous retenons donc : que la majorité des cas se voit chez des sujets âgés de moins de 35 ans et surtout moins de 25 ans mais que la femme entre 55 et 65 ans voit réapparaître cette affection puisque 20 % des cas féminins s'y retrouvent. Chez le N.A.F. en particulier il s'agit d'une affection presque exclusivement du jeune homme.

Les antécédents

Il nous est apparu intéressant de préciser si, dans notre lot de cas observés, l'adénopathie tuberculeuse se présentait à nous soit comme une affection primitive, soit chez un sujet ayant déjà présenté des antécédents, soit comme une complication de la maladie tuberculeuse en évolution.

Disons tout d'abord qu'il ne nous a été permis d'observer une adénopathie tuberculeuse ou considérée comme telle que dans 3 cas sur 182 de sujets ayant auparavant subi la vaccination par le B.C.G. Il s'agissait de femmes respectivement âgées de 15, 16 et 34 ans :

— pour l'une d'entre elles : il s'agissait d'une vaccination récente et la tuberculose n'a pas été prouvée, le diagnostic restant en suspend avec une réticulite bénigne, la ponction ganglionnaire étant ininterprétable. Gardée sous surveillance sans traitement, l'adénopathie, unique, a régressé d'elle-même. Ce cas étant limite, nous l'éliminons.

— pour la seconde, la tuberculose fut prouvée par la présence de BK (+) à l'examen direct. L'action du traitement anti-tuberculeux fut d'ailleurs évidente.

Pour la troisième, la présomption de tuberculose était très forte. La violence de la cuti, l'association à une adénopathie médiastinale ,la disparition complète en 6 mois après traitement anti-tuberculeux, nous ont permis de la garder parmi nos observations de tuberculose à peu près certaine.

Il ne nous reste que 2 cas d'adénopathies tuberculeuses ou considérées comme telles, après B.C.G. La valeur de ce chiffre est difficile à évaluer. Il n'en reste pas moins que sur plus de 180 cas d'adénopathies tuberculeuses ou considérés comme telles, 2 cas avaient subi le B.C.G.

La notion de *contage* n'a été retrouvée que dans 16 cas sur 182.

— *Les antécédents personnels*

La Primo infection dans l'enfance, d'après les interrogatoires

et pour autant que vaut cette notion, car beaucoup de malades ne se souviennent pas de leurs maladies infantiles, a été précisée dans 6 cas : 4 hommes dont 3 de moins de 25 ans et 2 femmes toutes deux âgées de moins de 25 ans.

Des manifestations pleuro-pulmonaires anciennes considérées comme non évolutives ont été retrouvées dans 7 cas dont 3 femmes âgées entre 45 et 85 ans et 1 homme dans les mêmes limites, les 3 autres cas se situant chez des sujets de moins de 25 ans (2 hommes et 1 femme).

Une atteinte péritonéale ancienne a été retrouvée chez un homme de moins de 25 ans.

Mais les antécédents de loin les plus fréquents sont ceux d'autres adénopathies cervicales pour lesquelles les malades avaient déjà été traités avec succès (soit guérison totale, soit stabilisation de longue date). En effet, 34 sujets possédaient ces antécédents : 11 femmes dont 8 de moins de 45 ans, et 3 de moins de 25 ans, et 23 hommes jeunes : 22 de moins de 45 ans dont 10 de moins de 25 ans.

De plus un sujet avait été traité pour une adénopathie médiastinale et un autre pour une association : adénopathie cervicale et adénopathie médiastinale.

Enfin 3 malades se trouvaient lors de la découverte de leur adénopathie en état de tuberculose évolutive connue sous forme de miliaire pulmonaire tuberculeuse.

Nous voyons par conséquent, que 51 malades sur 182 possèdaient des antécédents tuberculeux soit plus de 25 % dont environ 18 % sous forme d'adénopathies tuberculeuses.

Une notion s'en dégage : la fréquence de la récidive de l'adénopathie tuberculeuse.

Quant à la place qu'elle occupe dans la maladie tuberculeuse, ces chiffres l'éclairent bien peu puisque nous la voyons apparaître à tous les stades de l'ancien cycle de Ranke.

ETUDE CLINIQUE

Avant de donner les résultats des investigations cliniques relatives à la morphologie propre des adénopathies en cause il nous a paru utile de préciser le contexte clinique général où elles évoluaient c'est-à-dire l'état général.

1° *Les signes généraux*

Baisse de l'état général.

Dans 72 observations sur 182 nous avons retrouvé un fléchissement net de l'état général mais malheureusement il ne nous est pas possible de dire si cette baisse de l'état général portait plus précisément sur l'anoréxie, l'asthénie, l'insomnie puisque celles-ci ne sont pas chiffrables, ou sur l'amaigrissement car le nombre de kilogs perdus n'est que très rarement donné exactement par le malade. Une seule notion se dégage : le fléchissement net de l'état général, dans 40 % des cas.

La Température et la vitesse de sédimentation

Ces notions sont beaucoup plus précises, car nous avons pu les relever sur les feuilles de température où elles avaient été inscrites par une main médicale. D'autre part, tous les malades possédaient une feuille de température.

Nous avons reporté sur un tableau les températures vespérales suffisamment élevées pour mériter d'être relevées.

37° - 37°5 = 13
37°5 - 38° = 20
38° - 38°5 = 22
38°5 - 39° = 5
au delà 39° = 2

Nous voyons que 13 malades atteignaient 37° 5 le soir, ce qui est encore banal mais 20 malades avaient entre 37°5 et 38° et 22 entre 38° et 38°5, ce qui est franchement pathologique.

5 avaient plus de 38°5 et 2 au-delà de 39° mais l'un d'entre eux était porteur d'une miliaire grippale associée.

Par conséquent, nous voyons que plus de 20 % des cas avaient une température anormalement haute, dont 10 % une température nettement élevée au-delà de 38°.

Nous avons recherché, parmi les observations, lesquelles étaient porteuses d'une adénopathie fistulisée, nous n'en avons recueilli qu'un petit nombre : 2 dans la tranche entre 37°5 et 38°, une seule entre 38° et 38°5, 1 enfin avait entre 38°5 et 39°.

La vitesse de sédimentation horaire avait été portée sur l'observation dans 140 cas.

0 à 10 %	= 16 cas
10 à 20 %	= 46 cas
20 à 30 %	= 31 cas
30 à 40 %	= 18 cas
au-dessus de 40 %	= 29 cas

Nous avons relevé 62 cas où la VS était à 20 %, mais dans 31 cas elle atteignait entre 20 et 30 %, 18 entre 30 et 40 % et 29 > à 40 %. Elle était en somme élevée dans 49 cas c'est-à-dire plus de 25 % et franchement élevée dans 16 % des cas. Au total dans près de 45 % des cas la V.S. horaire est anormalement élevée. Elle constitue donc un examen d'une certaine valeur.

2° *Morphologie de l'adénopathie cervicale*

Nous pouvons étudier une adénopathie selon ses caractères morphologiques : grandeur, adhérence, douleur, fistulisation et siège.

A propos du siège, étant donné l'ampleur du territoire considéré : le territoire cervical, nous nous sommes permis de classer les adénopathies en cinq groupes de façon à les situer plus précisément :

1° *Localisation*

Nous savons selon le schéma de ROUVIERE, repris par TESTUT

- que la chaîne jugulaire interne draine tous les ganglions du cercle pericervical (mastoïdiens, occipitaux, parotidiens, et sous-maxillaires, ainsi que les ganglions superficiels du cuir chevelu et des territoires pharyngés, auriculaires, amygdaliens et viscéraux profonds (glandes salivaires, corps thyroïde).

— que la chaîne cervicale transverse reçoit les ganglions afférents du territoire du nerf spinal, de la glande mammaire, de la région superficielle antérolatérale du cou et enfin du membre supérieur. Ces 2 chaînes se rejoignent pour aller se jeter dans le confluent jugulosousclaviculaire : par la grande veine lymphatique à D, le canal thoracique à G.

Il nous est apparu plus commode de donner d'emblée leur niveau en divisant en :

a) *occipitaux et mastoïdiens,*

b) *carotidiens hauts :* parotidiens, auriculaires, sous-angulo-maxillaires

c) *carotidiens moyens,* les ganglions de la chaîne jugulaire interne dans sa portion intermédiaire entre le niveau de C_2 (angle de la machoire) et C_6.

d) *carotidiens bas* au-dessous du niveau de C_6.

LA LOCALISATION

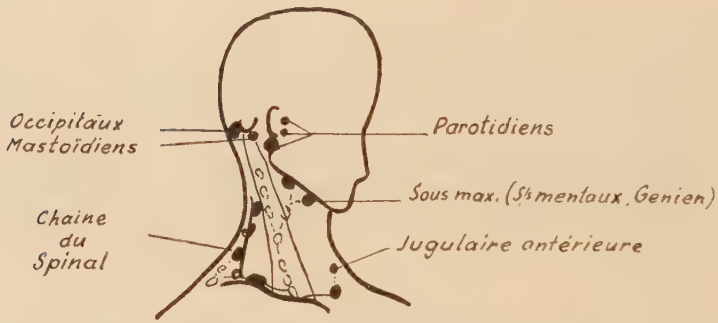

	Carotid. Hauts	Carotid. moyens	Carotid. Bas	Sus clavic.	Sous Max.	
non fistulisés	11	30	3	16	16	ADN unique
fistulisés	2	7	0	4	3	
non fistulisés	9	32	6	8	9	ADN multiple
fistulisés	1	2	2	1	1	
TOTAL	23	71	11	29	29	

e) de garder leur localisation très précise aux ganglions sous maxillaires et sus claviculaires.

Il faut cependant dire que si pour ces deux derniers cette localisation est facile, pour les autres elle est sujette à caution, le ganglion étant souvent à cheval sur 2 territoires et plus « à prédominance dans tel territoire que réellement dans celui-ci ». Ceci existe à fortiori pour les adénopathies multiples et en particulier pour les micro-poly-adénopathies.

Les adénopathies uniques

Leur pourcentage est légèrement plus élevé que celui des adénopathies multiples puisque pour 179 cas observés où la localisation de l'adénopathie était décrite de façon assez précise, 94 cas étaient des adénopathies uniques soit 51,5 %.

Le côté semble indifférent puisque sur les 94 cas, 47 cas se trouvaient à droite, contre 45 à gauche, c'est-à-dire qu'elles étaient relativement bien réparties. Nous avons simplement remarqué :

— que pour les 16 cas d'adénopathies fistulisées : 10 se trouvaient à gauche, pour 6 à droite.

— que le territoire carotidien bas en possède peu

— qu'elles sont aussi nombreuses dans le territoire sous maxilliaire que dans le territoire sus claviculaire (20 %)

— que le territoire carotidien haut en porte un peu moins que les deux derniers territoires.

— enfin que dans tous les territoires le pourcentage de fistulisation est le même.

A noter : 2 adénopathies sus sternales uniques.

Les adénopathies multiples

Ici lorsque l'atteinte porte d'un seul côté : nous avons retrouvé 17 cas siégeant du côté droit pour 24 cas du côté gauche. L'adénopathie opterait donc plus pour ce dernier.

Mais l'atteinte bilatérale semble beaucoup plus fréquente. En effet, 44 cas relatent des sujets porteurs d'adénopathies bilatérales c'est-à-dire plus de 50 % des cas d'adénopathies cervicales multiples. Mais que l'atteinte soit uni-ou bilatérale si nous envisageons la prédominance de ces adénopathies multiples aux différents niveaux, et en soulignant qu'il ne s'agit que de prédominance, nous obtenons un tableau à l'image du précédent.

Nous y remarquons que la fistulation y occupe la même place en pourcentage, mais nous ne donnons pas les pourcentages respectifs car ce classement ici porte sur des cas plus ou moins précis, et les chiffres obtenus ne pourraient être qu'approximatifs et sujets à caution.

Disons enfin pour cette localisation que nous avons observé 6 cas de polymicro-adénopathies, aucun n'était fistulisé ou en voie de fistulisation, 5 siègeaient à droite et 1 seul à gauche.

2°) *Caractère de l'adénopathie*

Au point de vue de la grosseur nous n'avons pas relevé de chiffres, leur volume très variable s'évaluait généralement par comparaison très approximative avec un fruit et celui-ci variait de la cerise à la mandarine. Dans plus de la moitié des cas, l'observation donnait l'approximation suivante : d'un volume de celui d'une noix ou d'une prune.

A de très rares exceptions près la consistance était dure ; l'adénopathie était rarement polylobée.

Nous avons pu cependant relever quelques chiffres quant au caractère douloureux de l'adénopathie. 52 cas sur 179 étaient douloureux c'est-à-dire une assez forte proportion soit 28 %. Parmi ces 52 cas, 12 seulement étaient fistulisés, or nous possédons 24 cas fistulisés. Autrement dit, la moitié des adénopathies fistulisées sont douloureuses.

Nous avons enfin relevé 17 cas d'adénopathies adhérentes aux plans qui les entouraient, sur 179.

Quant à la fistulisation, nous l'avons étudiée tout au cours des précedents tableaux en distinguant chaque fois adénopathie fistulisée ou non. Rappelons que nous en avions relevé 24 cas : 16 uniques, 8 multiples (l'adénopathie unique est donc 2 fois plus fréquente) et si la fistulisation d'adénopathie bilatérale existe (6 cas observés) précisons qu'elle ne portait que sur un seul côté à la fois et qu'il ne nous a pas été permis d'observer de fistulisation des deux côtés à la fois.

En Résumé, à cette étude clinique, nous pouvons rappeler la notion d'atteinte de l'état général et de prédominance dans le territoire carotidien moyen ainsi que la fréquence du caractère unique de cette adénopathie.

3° *Les Atteintes associées.*

Mais il nous semble normal pour clore ce chapitre clinique de parler des autres atteintes tuberculeuses dépistées ou existantes chez les sujets porteurs d'adénopathies. L'adénopathie est apparue souvent chez des tuberculeux connus comme nous l'avons montré dans les antécédents, mais sa découverte a entraîné un examen général qui a permis la découverte d'autres localisations qui entrent dans le cadre de l'étude clinique. Nous donnerons donc ici les résultats de la Rx pulmonaire et du bilan à visée tuberculeuse pratiqué chez ces malades.

Dans 75 cas nous avons observé une autre localisation tuberculeuse. Or dans les chiffres définitifs acquis par l'observation de l'évolution et du traitement ce n'est que dans 154 cas que le diagnostic de tuberculose a été appuyé sur des bases solides, dans le reste des cas (28) il ne s'agissait que d'une présomption. Autrement dit dans 41 % des cas, une autre atteinte existe et pour ce

qui est des observations où le diagnostic est établi à peu près à coup sûr, dans près de 50 % des cas.

Ces atteintes associées sont les suivantes :

— 35 autres ADN
— 1 complexe de P.I. à la Rx pulmonaire
— 18 ADN médiastinales à la Rx pulmonaire
— 6 images cicatricielles calcifiées pulmonaires
— 10 images de pleuropulmonaire
— 4 images de miliaire (dont 1 + Addison)
— 1 érythème noueux +

Nous voyons par conséquent la fréquence des atteintes ganglionnaires associées (Adénopathie axillaire surtout) 19 % d'autres adénopathies périphériques et 10 % d'adénopathies médiastinales.

Nous remarquons aussi que l'adénopathie survient associée à n'importe laquelle des autres localisations tuberculeuses : érythème noueux, maladie d'Addison, miliaire, tuberculose pleuropulmonaire.

Une hypertrophie splénique a été notée dans 8 cas, il semble difficile d'évaluer la valeur de ce chiffre.

Ainsi, une notion se dégage de cette étude clinique : c'est l'atteinte générale du sujet porteur d'une adénopathie, atteinte appréciable non seulement sur les signes cliniques d'une baisse de l'état général mais aussi sur la découverte de nombreuses atteintes associées.

CONCLUSIONS ET COMPARAISON AVEC LES AUTEURS CLASSIQUES.

Les conclusions, qui se dégagent de l'étude statistique à laquelle nous nous sommes livrés sur les circonstances d'apparition et l'étude clinique de la somme de nos observations, correspondent sensiblement aux différentes publications consultées sur le sujet :

— les circonstances d'apparition conduisant à un chiffre de fréquence double chez la femme par rapport à l'homme, et les considérations sur l'âge de celle-ci sont celles constatées par TAILLENS dans une étude relativement récente.

— l'extrême polymorphisme, en ce qui concerne la topographie et l'aspect clinique de l'adénopathie tuberculeuse, est celui qu'avait décrit E. BERNARD en 1941.

Nous avons retrouvé les 2 formes classiques représentées par :

— les formes évolutives, uniques ou multiples, pouvant parfois revêtir l'aspect d'un tableau lymphadénique.

— les formes chroniques se présentant soit comme un « lymphome tuberculeux » soit comme une adénite suppurée chronique soit enfin comme de petits ganglions torpides dont la persistance, attire l'attention.

— toutefois, sur les 179 cas sur 182 où l'adénopathie était décrite de façon précise, nous avons noté un caractère douloureux, notamment dans les formes fistulisées dans près de 30 % des cas : ce pourcentage n'est pas retrouvé par TAILLENS dans une statistique portant sur 175 cas, où il note une disharmonie nette « entre tumor (+) et rubor (+) et calor (—) et dolor (—) ».

— s'il signale également l'association à une amygdalite, cet auteur envisage seulement les adénopathies survenant après porte d'entrée amygdalienne. Notre étude n'entrait pas dans ce cadre, et nous n'avons d'ailleurs retrouvé que deux amygdalites associées. Elles furent mises hors de cause par l'ORL (mais peuvent néanmoins poser le problème d'une surinfection amygdalienne ajoutée)

— de même, notre statistique met hors de cause le BCG. Si nous possédons deux cas d'adénopathies survenant après BCG, celui-ci avait été pratiqué longtemps auparavant : ces deux observations ne se rapportaient pas au sujet des adénopathies après BCG décrit par DESPIERRE et Coll.

— Il convient enfin de dire que nos adénopathies correspondaient dans leur description aux différents stades évolutifs décrits par TAILLENS de l'adénopathie tuberculeuse : phase altérative, exsudative, encapsulée et fibreuse.

— Quant à l'essai de reclassement de l'adénopathie dans le cycle de RANKE, nous n'avons pu apporter aucun élément de valeur. MALLET et THIERRY définissent volontiers l'apparition de l'adénopathie tuberculeuse comme une manifestation de la période primaire et secondaire du cycle, à la phase de dissémination lymphogène et hématogène. TAILLENS, dans une statistique de 91 cas d'adénopathies (sans atteinte amygdalienne), en se référant à la coexistence d'une primo-infection tuberculeuse, émet un avis semblable. Il précise même que 60 % des adénopathies surviennent au stade II, ... « ce qui, écrit-il, est contraire aux autres statistiques. »

Il nous est apparu difficile, quant à nous, de juger du stade de survenue de l'adénopathie tuberculeuse dans le cycle de RANKE ;

1) Tout d'abord les statistiques antérieures comportent des enfants alors que la nôtre n'en a aucun.

2) nombreuses sont nos observations dont l'âge du sujet dépasse 50 ans (ce qui globalement s'oppose aux stades 1 et 2 de RANKE.

3) les autres manifestations de la phase primaire et secondaire du cycle de RANKE (primo-infection tuberculeuse, pleurésie, lésion osseuse, méningite) se retrouvent rarement sur l'ensemble de nos observations.

Dans ces conditions, mis à part probablement les Nord-Africains, le Pr. REVOL pense que le plus souvent, l'adénopathie tuberculeuse de l'adulte à un certain âge, ressort plutôt du stade tertiaire. De toutes façons, nous pouvons affirmer que l'adénopathie cervicale tuberculeuse peut être rencontrée à tous les stades de la maladie tuberculeuse de l'adulte.

LES EXAMENS SPECIAUX

Un certain nombre d'examens ont été proposés pour établir le diagnostic de façon certaine :

I — Certains permettent d'éliminer une autre affection qui pourrait être mise en cause telle :
- — l'examen ORL
- — la sérologie sanguine
- — le myélogramme,
- — la numération formule sanguine

II — d'autres évaluent les stigmates de la tuberculose :
- — la cuti réaction

III — Deux autres enfin ont pour but d'énoncer le diagnostic de façon certaine :
- — la ponction ganglionnaire
- — la biopsie ganglionnaire

1) *L'examen ORL* est quand à lui généralement inclus dans l'examen général. Toutes les observations que nous avons reprises portaient en général la mention « gorge normale » et lorsqu'un doute existait, le malade avait été montré au spécialiste ORL.

Ce doute a existé dans 4 cas :

— 2 cas où la réponse de l'ORL a été : œsophagite banale et où les 2 adénopathies se révèlèrent comme étant bien de nature tuberculeuse par la suite.

- 1 cas où un épithélioma de la région cervicale fut également considéré comme étant hors de cause ainsi qu'un quatrième cas où la conclusion fut la même et où le malade était porteur d'un épithélioma auriculaire et d'une œsophagite.

2) *la sérologie* sanguine ne fut retrouvée positive que dans 4 cas (2 fois à 3 +++, 2 fois à 1 +) mais la syphilis fut mise hors de cause par la suite des examens dans ces 4 cas

3) *le myélogramme* pratiqué dans 25 cas est toujours revenu normal

4) *La numération formule sanguine.*

La numération des globules sanguins, pratiquée dans 142 cas, n'a pas mis en évidence d'anomalies bien notables au point de vue globules rouges : 7 cas montraient une anémie entre 3.000.000 et 3.500.000, 1 seul cas une anémie au-dessous de 3.000.000. Le reste

La Numération Formule

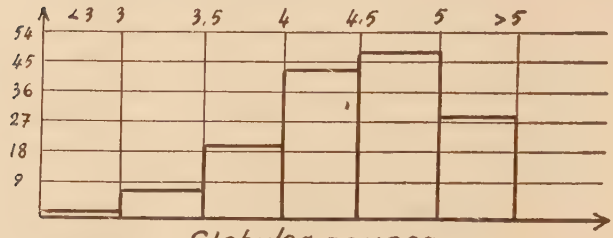

Globules rouges

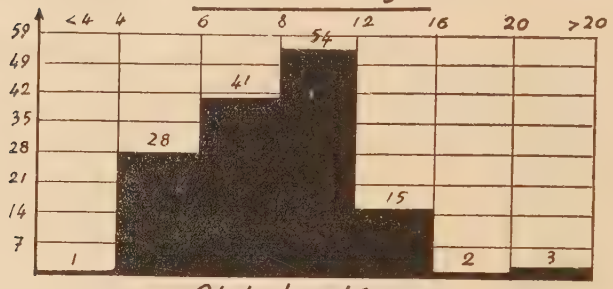

Globules blancs

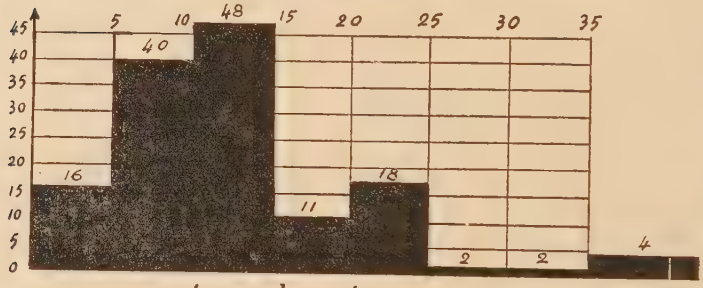

Lymphocytose

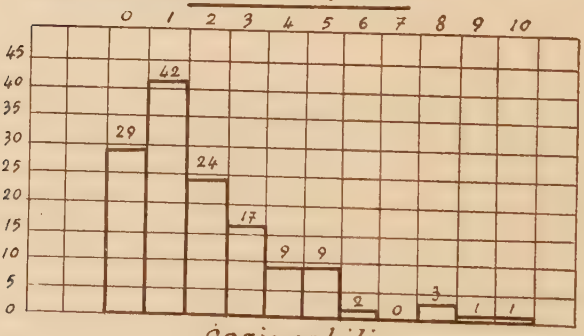

Cosinophilie

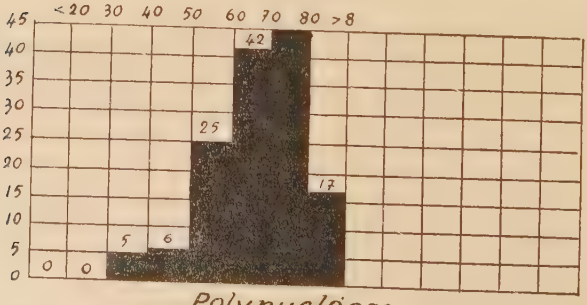

Polynucléose

de nos observations possédait une numération des globules rouges relativement normale aux alentours de 4.500.000 à 5.000.000. Il semble difficile d'interpréter ces chiffres ; on notera cependant la relative rareté de l'anémie.

● La numération des globules blancs : a montré un chiffre relativement normal dans la plupart des cas, puisque 95 cas possédaient entre 6 et 12.000 globules blancs ; cependant 54 cas possédaient un chiffre compris entre 8 et 12.000 globules blancs (35 % des cas). 15 cas (9 %) avaient une tendance à la leucocytose plus marquée entre 12 et 16.000. 5 cas seulement se trouvaient au-delà de 16.000.
Nos autres numérations leucocytaires étaient sub-normales : 28 cas entre 4 et 6 000, 1 seul cas au-dessous de 4 000.

● La numération relative sur 100 éléments des petits lymphocytes seuls (à l'exclusion des moyens monocytes) n'a pas montré de modifications bien nettes (16 cas moins de 5, 40 cas entre 5 et 10, 48 cas entre 10 et 15, 11 cas entre 15 et 20, 18 cas entre 20 et 25, 2 cas entre 25 et 30, 2 cas entre 30 et 35, 4 cas entre 35 et 50).

● Enfin nous avons porté sur un tableau l'éosinophilie (intéressante, puisqu'elle est décrite dans la maladie de Hodgkin) : nous voyons que 25 malades avaient plus de 3 polynucléaires éosinophiles dans leur formule. 5 seulement de ces malades avaient une éosinophilie au-delà de 6 % des éléments leucocytaires. 17 malades avaient 3 éosinophiles. La majorité, bien entendu, de façon très large, ne possèdent pas d'éosinophilie.

● Quant à la polynucléose, elle existe de façon relative.

Dans la majorité des cas, la proportion de polynucléaires neutrophiles se situe entre 50 et 70 % (67 cas). 45 cas présentaient entre 70 et 80 % de polynucléaires neutrophiles : ce chiffre est difficile à interpréter. 17 cas seulement avaient plus de 80 %, ce qui traduit une polynucléose nette. La neutropénie n'a pratiquement pas été retrouvée : 11 cas, seulement avaient une proportion de polynucléaires neutrophiles avoisinant 40 %.

LA CUTI-REACTION

Elle avait été notée sur la feuille de température dans 139 cas. Elle donne les résultats suivants :

— cuti négative : 2
— cuti + : 23
— cuti ++ : 29
— cuti +++ : 85

Dans le cas des 2 cuti négatives, le diagnostic n'a pas pu être établi de façon certaine, et il ne s'est agi que d'un diagnostic après élimination des autres ; la ponction n'avait pas été pratiquée, et les malades ont été perdus de vue par la suite.

LA PONCTION GANGLIONNAIRE

Instaurée par PAVLOSKY et introduite en France par P.E. WEIL ISH-WALL et PERLES. Nous avons consacré un chapitre spécial à son étude, d'une part parce qu'elle est d'acquisition récente, d'autre part parce qu'elle apparaît comme l'examen capital : si elle peut en effet trancher et apporter le diagnostic sans contestation dans un assez grand nombre de cas (44 cas sur 150 ponctions pratiquées), elle demeure dans la plupart des cas d'interprétation difficile pour le spécialiste par ses aspects cytologiques polymorphes.

L'étude cytologique et l'étude bactériologique sont à séparer. La mise en évidence d'un bacille de Koch tranche toute discussion, mais la réponse bactériologique négative donne toute sa valeur à l'étude cytologique (qui dans 106 cas sur 150 a donc représenté un des plus importants arguments diagnostiques). Nous commencerons par cette étude cytologique, utilisant l'étude bactériologique à la suite, comme « juge » dans les cas où elle a pu trancher.

1) — ETUDE CYTOLOGIQUE

1) Les DONNEES CLASSIQUES de l'adénogramme telles qu'elles ont été bien décrites par L. REVOL et P. MOREL se référant aux travaux de PAVLOSKY, ANDRE et DREYFUS montrent l'extrême polymorphisme des formes rencontrées selon le stade évolutif du ganglion.

De l'hyperplasie lymphoïde simple, stade de départ, avec dans un second stade apparition d'éléments lymphoblastiques et même hémocytoblastiques, l'adénogramme peut présenter un aspect réticulo-lymphocytaire tel qu'on le rencontre dans les agressions microbiennes ou virales, la lignée histiocytaire infiltrant alors le fond lymphocytaire d'éléments de grande taille au noyau réticulé ou peigné caractéristique des éléments hémohistioblastiques et histioblastiques. Son aspect devient alors proche de celui de la réticulite benigne et l'apparition de cellules épithélioïdes et même de cellules géantes viendra compléter le tableau appelé adénogramme de tuberculose réticulotrope.

A ce stade, l'altération des cellules devient fréquente, des zones brouillées annoncent la précaséification, et lorsque à ce tableau s'associe la présence de caséum, la lame présente alors un aspect de ganglion tuberculeux typique. La caséification complète se traduit par la présence de pus, le plus souvent acidophile à la ponc-

tion, où les cellules très altérées qui peuvent s'y distinguer sont très difficiles à diagnostiquer au point de vue cytologique.

2) — LES RESULTATS.

Si nous classons nos résultats selon ce schéma en partant du pus où l'altération cellulaire empêche tout diagnostic cytologique hormis quelques polynucléaires ou macrophages très altérés, la tuberculose typique à l'aspect évocateur, la tuberculose réticulotrope et la simple réaction lymphomonocytaire venant ensuite, nous pouvons donner les résultats suivants :

Pus = 78 cas		51 %
Tuberculose typique = 15 cas		10 %
Tuberculose réticulotrope = 27 cas		19 %
Réaction lymphomonocytaire réticulaire et plasmocytaire sans cellules épithélioïdes	= 25 cas	16,7 %
ADN normales = 5 cas		3,3 %

Mais dans une telle classification, destinée seulement à donner une idée grossière des grandes catégories de lames rencontrées, nous n'avons suivi que les têtes de chapitre données par PAVLOSKY, ANDRE, DREYFUS, REVOL et MOREL. La seule réaction inflammatoire de début avec l'extension progressive et l'infiltration réticulaire donne lieu à de multiples sous-titres. Nous allons les étudier. Ils prêtent à la discussion plus que les autres puisque le diagnostic est alors ici extrêmement difficile à établir, mais dès lors nous pouvons, grâce aux résultats bactériologiques, montrer déjà combien le pus et la tuberculose typique sont évocateurs.

II — ETUDE BACTERIOLOGIQUE

1) — Le PUS : Dans la plupart des cas, il s'agissait d'un pus crémeux, bien lié, jaune à la ponction, acidophile à la coloration MGG sur lame. Ce pus a été mis en évidence dans 78 cas. A chaque fois, une coloration de Zielh a été pratiquée pour rechercher à l'examen direct les bacilles acido-alcoolo-résistants, ainsi que la culture et l'inoculation. Ces deux dernières pratiquées ensemble, sont indispensables puisque sur les 44 BK mis en évidence parmi nos 150 ponctions, 7 ne l'ont été que par la culture sur milieux spéciaux et l'inoculation au cobaye. Mais nous devons aussi insister sur la recherche patiente du bacille Acido-Alcoolo-résistant sur la lame à l'examen direct, sa rareté en fait un examen à effectuer longuement avant d'en pouvoir affirmer la négativité.

Dans 36 cas sur 78, nous avons ainsi pu retrouver le BK dans le pus de ponction.

Ceci nous amène à confirmer la notion de l'extrême fréquence du « pus à la ponction » dans les ADN tuberculeuses (51 % des cas), avec preuve bactériologique à l'appui dans près de la moitié

(48 %) de ces pus. Le pus doit avant tout faire suspecter le BK et le rechercher. (On rejoint ainsi B. DREYFUS (Congrès d'Hématologie Européen de Fribourg - 1954) donnant la proportion de 30 % de BK (+) lors de liquide purulent à la ponction ganglionnaire).

2) — La TUBERCULOSE TYPIQUE, réunissant non seulement le caséum et le follicule tuberculeux avec la disposition particulière des cellules épithélioïdes et la présence de cellules géantes, mais encore une hyperphasie lymphoïde et une infiltration histioplasmocytaire, n'a pu être mise en évidence que dans 15 cas (10 %).

La preuve bactériologique formelle n'a été obtenue que dans 6 de ces 15 cas, mais tous ont présenté une évolution tuberculeuse typique soit vers la récidive soit de façon favorable sous traitement. Aucune de ces observations n'a émis de réserves sur le diagnostic.

Dans 5 cas sur 15, les cellules géantes n'ont pas été retrouvées, mais la présence de caséum et de cellules épithélioïdes a permis un diagnostic sans arrière pensée.

NOUVELLES PROPOSITIONS D'ASPECT CYTOLOGIQUE

Nous avons retrouvé 27 cas, soit 19 %, évoquant plus ou moins, par l'hyperplasie lymphoïde, par l'infiltration histioplasmocytaire, par la présence de cellules épithélioïdes le diagnostic de tuberculose reticuloprope. C'est à ce niveau que s'ouvre la discussion sur l'adénogramme, d'autant qu'à ce stade le Bacille Acido-Alcoolo-Résistant est très rarement rencontré : dans 2 cas sur 27.

Pour les lames de ces deux cas, la réponse était très proche : « hyperplasie lymphoïde, quelques amas, de cellules réticulaires et épithélioïdes » et « Fond lymphoïde, rares plasmocytes, cellules épithélioïdes soit à tendance plasmocytaire, soit à tendance Langhansiennes ».

Mais nombreuses sont les réponses, sans preuve bactériologique à l'appui, proches de ces 2 commentaires de lame.

Aussi nous est-il apparu sur ces lames, appartenant à des malades par ailleurs fortement suspects de tuberculose, une succession de 3 aspects :

1° — les cas où les cellules épithélioïdes sont nombreuses, la réaction réticulaire importante.

2° — les cas où la réticulite, soit simple à cellules hyperbasophiles, soit mixte, à réaction plasmocytaire, est suspecte de tuberculose par son association à la présence de cellules épithélioïdes, en nombre suffisant.

3° — nous ajoutons à la suite des 2 premiers aspects : le cas où la réticulite est doublée d'une altération cellulaire avec zones brouillées introduisant une suspicion de tuberculose malgré l'absence de cellules épithélioïdes.

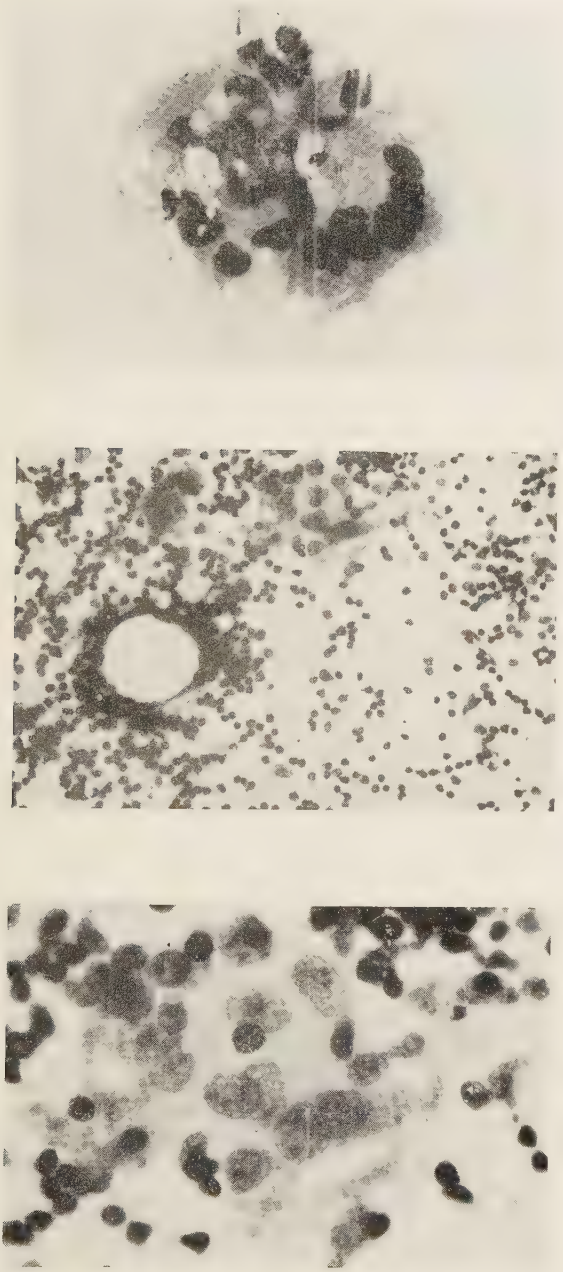

Cellules géantes de LANGHANS
(lames du Centre de Transfusion sanguine de Saint-Etienne)

(Nous devons ces clichés à la courtoisie du Dr A. COURTIEU)

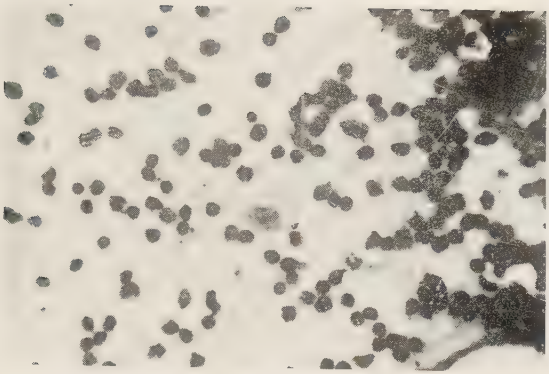

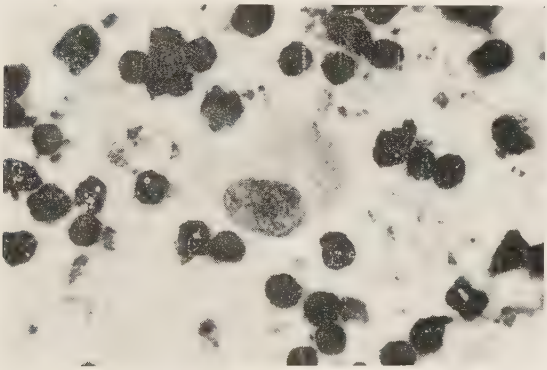

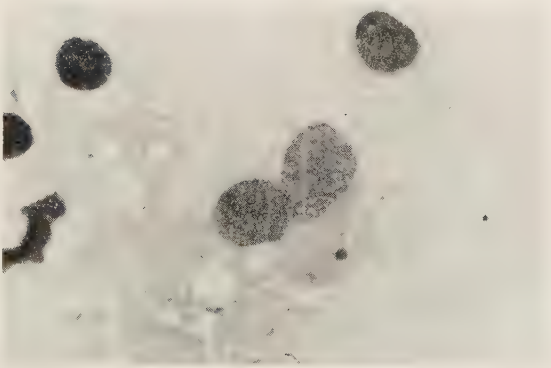

Cellules épithélioïdes
(lames du Centre de Transfusion sanguine de Saint-Etienne)

(Nous devons ces clichés à la courtoisie du Dr A. COURTIEU)

Les deux premières catégories, nous les avons puisées parmi les 27 cas de tuberculose réticulotrope pré-cités :

— 11 cas présentaient le premier aspect, la présomption de tuberculose était forte sur ces lames. Parmi elles, se reconnaissaient d'ailleurs les deux lames positives à l'examen bactériologique direct.

— 16 cas présentaient le deuxième aspect, en face duquel la tuberculose était également à suspecter mais un peu moins fortement. A ce propos, nous devons noter ici avec insistance, la présence fréquente de la réaction plasmocytaire. Retrouvée non seulement dans la plupart de ces 16 lames, mais encore sur un assez grand nombre de lames examinées, la mention « quelques plasmocytes, ou réaction plasmocytaire » a été noté au total 17 fois. Si l'on soustrait des 150 ponctions les 78 fois où celle-ci était purulente, on retrouve donc cette note plasmocytaire 17 fois sur 72 lames d'adénogramme au diagnostic cytologique possible. Soit plus de 20 % des cas. (Nous rappelons cependant à la suite de tous les auteurs classiques que toute plasmocytose éveille en premier l'attention et l'oriente vers une possibilité étiologique de syphilis).

Toutefois, la suspicion de tuberculose sur ces 16 lames envisagées l'a surtout été sur la présence, quoique en petit nombre, de cellules épithélioïdes.

— La 3e catégorie de cas cytologiques où le diagnostic de tuberculose est évoqué, a été puisée parmi les 25 observations où l'aspect de l'adénogramme était celui de réticulite bégnine avec réaction lymphoïde, infiltration réticulaire à grandes cellules basophiles et plasmocytaires. 6 d'entre elles montraient un aspect brouillé avec des zones fibrineuses. Sur les 19 autres lames l'altération cellulaire s'y manifestait selon des degrés variables.

Le diagnostic cytologique était pratiquement impossible, et l'adénogramme n'a été que de faible ressource pour le diagnostic final. L'aspect était variable, allant de la simple hyperplasie lymphoïde à l'infiltration réticulaire avec grandes cellules hyperbasophiles ou simples histiocytes et réaction plasmocytaire.

Notons ,enfin, que la réponse pour 5 cas a été : « adénogramme normal ».

Résultats en fonction de cette nouvelle proposition d'aspect cytologique :

Cette classification a, bien entendu, été établie d'après l'évolution de ces adénopathies, la preuve de la tuberculose, ou tout au moins sa très forte suspicion, n'étant parfois apportée que par cette dernière.

1 — Adénogramme purulent : la présence de 36 BK (+) sur 78 cas montre déjà combien la présence de pus est un argument en faveur de la tuberculose.

Sur les 42 autres cas, dans 30 de ces derniers, l'adénopathie a

présenté une évolution susceptible d'être tuberculeuse : soit réagissant au traitement spécifique, soit récidivant, mais en aucun autre cas n'étant celle d'une métastase ou d'une hémopathie, ou d'une autre maladie à traduction ganglionnaire.

Dans les 12 autres cas, les malades ont été perdus de vue.

2 — tuberculose typique : des 15 cas, soustrayons les 6 BK (+). Sur les 9 observations restantes, dans 3 cas, le malade a été perdu de vue, dans 6 cas, l'évolution a été typique de la tuberculose.

3 — tuberculose réticulotrope.

Nous en avions décrit 3 aspects cytologiques évocateurs : dans le premier, nous y avons placé 11 cas. Comme nous l'avons déjà dit, deux possédaient une bactériologie positive et se rangeaient dans un lot de 9 observations sur 11 où l'évolution a été indéniablement celle d'une adénopathie tuberculeuse ; les deux dernières observations étant d'interprétation définitive plus discutable, les malades n'ayant pas été suivis assez longtemps.

Dans le second, 7 cas présentèrent une évolution tout à fait susceptible d'être celle d'une adénopathie tuberculeuse, mais pour 6 cas, la conclusion de l'observation était : « tuberculose très probable », les malades ici encore n'ayant pu être suivis plusieurs mois. Un seul cas, enfin, eut un diagnostic resté en suspens : l'association à une maladie de Paltauf rendant la décision particulièrement difficile, le malade mourut un an plus tard dans le Service du Pr CROIZAT et du Pr REVOL dans un tableau pulmonaire atypique et la preuve bactériologique n'ayant pas été retrouvée, l'évolution des adénopathies ne permettait pas de juger de leur nature véritable. La nécropsie ne put conclure et l'intrication Sternberg + adénopathie tuberculeuse resta le plus vraisemblable.

Enfin dans le troisième aspect évoqué, 13 observations sur les 25 classées dans cette catégorie, eurent une évolution hautement évocatrice de la tuberculose ; 8 prêtaient plus à la discussion mais la présomption de tuberculose demeurait la plus vraisemblable ; 4 enfin, ne furent, à notre gré, pas suivies assez longtemps.

De toutes façons, parmi ces 52 observations précitées, aucune autre affection ne put être mise en cause de façon même non formelle. Si nous avons donné des degrés de certitude diagnostique pure, ce n'est qu'en reproduisant les nuances introduites par nos maîtres dans leurs conclusions au sujet de ces malades, lors de leur confrontation clinique et biologique.

—o—

Ces conclusions sur la ponction ganglionnaire rejoignent ainsi, dans leur fond, la plupart des auteurs, en particulier HELMEYER et BEGEMANN. Le pourcentage de « pus à la ponction » rejoint

assez sensiblement les chiffres donnés par ANDRE et DREYFUS ; la preuve bactériologique a cependant, dans nos observations, été retrouvée de façon beaucoup moins constante ; de même, nous n'avons pas noté de bacille de Koch intracellulaire, comme ces auteurs en citent la possibilité ; mais on sait combien la mise en évidence du bacille acido-alcoolo-résistant à l'examen direct est le fruit d'une recherche très laborieuse. Nos chiffres concordent avec ceux déjà donnés par les travaux de M. le Pr REVOL et du Dr MOREL en ce domaine bactériologique.

Nos conclusions concordent également avec celles de tous les auteurs sur la nécessité de répéter les ponctions lorsque celles-ci ne sont pas évocatrices d'emblée. Examen sans aucun danger, la ponction de l'adénopathie a du pour nos malades, à maintes reprises, être répétée. Nous n'avons reproduit dans nos observations que les commentaires cytologiques des ponctions, utilisés pour le diagnostic final. Souvent cependant soit la première ponction était négative et la seconde une ou deux semaines plus tard était évocatrice, soit l'interprétation des différentes ponctions répétées demeurait inchangée. Les conclusions que nous avons citées sur ces différentes lames sont celles dont nos maîtres ont été finalement obligés de se contenter pour établir leur diagnostic.

Sous la direction du Dr Pierre MOREL, nous avons dans ce chapitre, insisté sur 3 tableaux particuliers de la tuberculose réticulotrope. Nous n'avons pas reproduit les distinctions, bien établies par PAVLOSKY et reprises par ANDRE et DREYFUS dans leur monographie « la ponction ganglionnaire », sur les modifications du fond lymphocytaire des adénopathies tuberculeuses. Ces modifications sont la toile de fond de l'apparition évocatrice des cellules épithélioïdes et des cellules géantes. La distinction entre : un fond lymphoïde, conservé, puis à réaction lympho-réticulaire, et dénotant enfin une nette réaction réticulo-plasmocytaire, est inclus dans les 3 aspects synthétiques de la tuberculose réticulotrope, tels que nous les avons décrits. S'ils nous ont paru dominer par leur fréquence dans cette catégorie cytologique de l'adénopathie tuberculeuse, ils n'en prêtent pas moins à discussion et nous n'avons fait que reprendre les travaux de PAVLOSKY, ANDRE, DREYFUS, REVOL et MOREL dans l'énumération succinte qui suit, des différents diagnostics cytologiques principaux pouvant être évoqués par l'hématologue lors de leur interprétation.

LE DIAGNOSTIC DIFFERENTIEL CYTOLOGIQUE

Nous rappelons, dans ce paragraphe, très brièvement les différents diagnostics que les principaux auteurs évoquent lorsqu'ils rencontrent à la ponction ganglionnaire les quelques aspects que nous venons de traiter.

1) - En face de pus avec bactériologie négative, il convient d'éliminer :

— une adénite suppurée banale (nous avons nous-même eu 2 réponses « pus à staphylo »), mais la découverte de cocci, mis parfois en évidence par la coloration de May-Gründwald-Giemsa, sur une lame ne prévaut pas d'une étiologie bactérienne plus banale, les germes de la peau pouvant alors en être la cause.

— maladie des griffes du chat : la réticulite peut ici évoluer vers la formation de microabcès puis une abcédation plus importante. Le diagnostic est difficile et réclame d'autres éléments para-cliniques (la maladie de Nicolas Favre n'est pas la seule myagawanellose pouvant donner une adénite suppurée.)

— une affection néoplasique : métastases ganglionnaires d'épithélioma en-tête, peut également par nécrose donner lieu à une suppuration ; la découverte de cellules métastatiques serait alors capitale. Les nécroses sont beaucoup plus rares dans les tumeurs conjonctives (réticulo-sarcome) voire tout à fait exceptionnelles (dans le lymphosarcome en particulier). Il convient de se méfier à l'examen de ce pus de la susbsistance de grandes ombres réticulaires et de ponctionner une autre adénopathie si elle existe.

— Citons enfin, la suppuration classique de kyste lympho-épithélial.

La bactériologie reste donc un des moments capitaux de l'examen d'une suppuration ganglionnaire.

2) - la tuberculose typique : par son appellation même, elle ne prête pas en principe à confusion. Cette affirmation est cependant théorique et la distinction avec une lame de maladie de Besnier - Boeck - Shuman est très difficile.

3) - Devant une tuberculose réticulotrope, il convient selon les aspects que nous avons décrits, de juger de la valeur sémiologique des cellules épithélioïdes :

la présence de cellules géantes introduit une suspicion forte de tuberculose, mais il convient d'éliminer :

- la maladie de Besnier-Boeck-Shuman (dont les cellules géantes sont plus grandes, souvent plus intactes, plus évoluées)
- la maladie de Hodgkin (où la découverte d'une cellule de Sternberg n'élimine pas une association Hodgkin + tuberculose)
- la syphilis,
- la lèpre et la filariose
- enfin rappelons certains aspects difficiles des ganglions inflammatoires bénins, avec granulome inflammatoire.

en l'absence de cellules géantes, les mêmes affections sont également à discuter. Mais signalons, en outre, la possibilité des confusions entre une cellule épithélioïde et une cellule

métastatique. Le groupement cellulaire des cellules métastatiques sur un fond nécrotique, leur altération nucléaire et l'élargissement de leur surface nucléolaire permet cependant au cytologiste de ne pas se méprendre.

— Quant à la valeur sémiologique de quelques cellules épithélioïdes, elle est, bien entendu, moins spécifique. Cellule réticulaire évoluée, la cellule épithélioïde peut se retrouver dans toutes les réactions réticulotropes, et en particulier celles : du Hodgkin, de la toxoplasmose, de la syphilis. Les examens sérologiques prennent ici toute leur importance. Mais rappelons que toute réaction réticulotrope peut entraîner une formation de cellules préépithélioïdes et épithéloïdes.

— la présence de zones brouillées doit éveiller la méfiance du cytologiste ; au premier lieu, celle-ci peut aussi orienter vers une maladie des griffes du chat.

— enfin, devant un tableau de réticulite bénigne, sans cellules épithélioïdes, le diagnostic est celui des réticulites en général, virales en particulier.

Notons cependant, que l'adénopathie de mononucléose infectieuse possède un fond lymphoïde à cellules les plus fréquemment géométriques, de type moyen mononucléaire plutôt que de type lymphoïde franc ; ceci peut être d'un certain secours lors des mononucléoses à Paul-Bunnel négatif. Il convient, pour cet aspect, de rappeler également la possibilité étiologique de toxoplasmose, griffes du chat, syphilis, et de toute agression virale ou bactérienne sans omettre la rubéole.

Parfois cependant, malgré la répétition des ponctions, ni leurs conclusions, ni celles de la clinique et des autres examens paracliniques ne permettent d'établir le diagnostic. La biopsie ganglionnaire reste alors le dernier secours que peut espérer le praticien.

LA BIOPSIE

La biopsie ganglionnaire représente l'ultime examen à pratiquer pour étayer un diagnostic difficile. Parmi nos observations, elle s'est trouvée à chaque fois contrôler la conclusion de la ponction ganglionnaire.

Il s'agit d'une véritable intervention chirurgicale, pour laquelle le chirurgien lui-même n'est pas toujours enthousiaste. L'aspect clinique en effet, laisse soupçonner parfois un curage plus étendu qu'il n'est souhaitable ou un problème épineux de cicatrisation (en cas de fistule par exemple). Elle est aussi un geste laissant une cicatrice dans une région découverte. Son indication n'a été posée sur l'ensemble de nos observations, que dans un nombre réduit de cas : le diagnostic imprécis pouvait alors laisser entrevoir un risque de malignité. Mais, lors des exérèses proposées comme thérapeutique, le contrôle anatomo-pathologique a été pratiqué de façon quasi systématique, autant que les circonstances le permirent chez nos malades.

Nous en possédons 24 cas. Leurs résultats confrontés avec ceux de la ponction ganglionnaire nous ont permis d'établir 3 catégories d'observations :

— Celle où les diagnostics cytologique et anatomopathologique étaient discordants.

— Celle où ils concordaient point par point.

— Celle enfin où l'anatomie-pathologique apportait un élément de plus que la ponction ganglionnaire et a permis d'étayer le diagnostic de façon plus certaine.

● Une seule coupe histologique fut discordante avec la lame de ponction : celle-ci avait répondu « étalement nécrotique » alors que l'histologie répondit « fibrocytome ». Cette biopsie, pratiquée selon une technique proche de celle de Daniels n'était pas satisfaisante et finalement, en jugeant de l'évolution, le clinicien resta favorable à la tuberculose.

● 18 coupes histologiques eurent des réponses pratiquement calquées sur celles des lames de ponction ganglionnaire. La plupart des ponctions concluaient alors : « tuberculose typique » et quelques unes « tuberculose réticulotrope ».

● 5 coupes permirent enfin la découverte d'éléments plus intéressants : toutes montrant un follicule tuberculeux complet évocateur avec cellules de Langhans, alors que la ponction gan-

glionnaire n'avait, pour ces malades, mis en évidence que certains éléments constitutifs du follicule : « caséum ou cellules épithélioïdes sans cellules géantes » pour 2 lames, « fond lymphoréticulaire » pour 2 autres, et pus dans un dernier cas.

L'intérêt de la biopsie ganglionnaire est donc grand. Mais comme nous l'avons déjà dit, elle est parfois un geste que l'on hésite à proposer au malade. Hormis son aspect thérapeutique, elle ne doit être envisagée qu'après réflexion, lorsqu'un doute d'affection maligne lui confère un enjeu important. Par contre, la proportion de conclusions identiques entre la biopsie et la ponction ganglionnaire accentue l'intérêt de cette dernière : parmi nos malades, dans 75 % des cas, la ponction, de la façon la plus bénigne, avait déjà apporté en quelques instants une réponse cytologique à laquelle la biopsie ne devait rien ajouter.

Ces conclusions correspondent à celles de la plupart des publications. MARCHAL, DUHAMEL et PERLES écrivaient en 1954 : « ... grâce à l'étude cytologique très fine qu'elle permet, la ponction oriente suffisamment l'hématologiste dans la plupart des cas et évite la biopsie... ». Ces auteurs en proposaient en même temps une modification : la ponction-biopsie au trocart bivalve de SILVERMAN, selon la technique proposée par M. BENOIT. Nous n'en avons aucune expérience dans notre ensemble d'observations. S'ils reconnaissaient cependant la valeur d'une biopsie, permettant d'examiner une structure histologique entière, ils accordaient ainsi à la ponction ganglionnaire la même place dans le diagnostic des adénopathies tuberculeuses que BOUSSER et MATHE lui conféraient quelques années plus tôt.

LE DIAGNOSTIC

Après avoir étudié les différents moyens d'investigation, mis en œuvre chez nos malades et leurs résultats, nous avons décrit dans ce chapitre le diagnostic différentiel :

Il convient en premier lieu d'affirmer qu'il s'agit bien d'un organe lymphoïde. Il est nécessaire donc d'éliminer, lors du diagnostic d'une adénopathie cervicale, la possibilité :

— d'une affection des glandes salivaires (parotide, sous-maxillaire) : inflammation, lithiase, tumeur,

— d'une affection du corps thyroïde : hypertrophie, tumeur, thyroïdes aberrantes.

— d'un kyste lympho-épithélial : cliniquement proche d'une adénopathie suppurée,

Le diagnostic d'organe est généralement fait par la clinique, sinon la ponction ganglionnaire vient lever le doute.

Par ailleurs, la possibilité de l'association de deux affections interférentes peut rendre ce diagnostic final particulièrement malaisé ; nous avons exposé lors du précédent chapitre les difficultés rencontrées à propos d'une intrication Hodgkin-tuberculose. Pour les deux autres associations, découvertes dans notre lot d'observations, nous fumes en quelque sorte favorisés par la bactériologie puisque : l'association chez un malade d'une adénopathie tuberculeuse à un épithélioma spinocellulaire rétroauriculaire et chez une autre d'un épithélioma du sein, ne laissa derrière elle aucun doute du fait de la mise en évidence de bacilles de Koch lors des deux ponctions ganglionnaires.

Nous avons vu d'autre part, que dans 75 cas le diagnostic pouvait être orienté vers la tuberculose par l'existence chez ces malades d'autres localisations tuberculeuses.

Si nous reproduisons les diverses possibilités étiologiques citées lors du diagnostic des affections en cause, dans l'ensemble de nos observations, nous déduisons que furent à éliminer :

1 - Les adénopathies bénignes.

Le plus souvent avant 40 ans.

1) - l'adénite inflammatoire banale : sur les 182 cas observés, l'adénite banale était en général éliminée d'emblée par le médecin traitant : au moins 70 % des malades en effet nous étaient adressés après avoir reçu un traitement antibiotique non spécifique auquel l'adénopathie avait résisté. Le traitement

d'épreuve avait été ici un des éléments du diagnostic différentiel. Il n'élimine pas, bien entendu, le problème d'une surinfection banale sur une adénite tuberculeuse.

2) la réticulite bénigne (virale, toxoplasmique, etc...). Elle a été evoquée parmi 6 de nos observations. Nous avons vu au chapitre de la ponction ganglionnaire combien le diagnostic différentiel était semé d'embuches. La clinique nous a été peu secourable ; seuls les examens sérologiques ou les intradermo-réactions spécifiques nous ont permis d'éliminer : mononucléose infectieuse, maladie des griffes du chat, toxoplasmose, etc. L'évolution d'ailleurs des 6 cas précités nous rallia finalement au diagnostic de tuberculose.

3) la syphilis : la sérologie positive est l'élément essentiel qui peut poser le problème, hormis une autre localisation éventuelle de syphilis (cutané, digestive, nerveuse, etc...). Nous avons trouvé 4 sérologies positives sur l'ensemble de nos observations dans lesquelles la sérologie était systématique. La Bactériologie positive résolut le problème pour l'une d'elles. La stabilisation (dont une calcification) sous traitement anti-tuberculeux, l'éclaircit pour deux autres. Dans la dernière, l'adénopathie fut enlevée par le chirurgien et guérit totalement. Mais sur ces 4 cas, tous ponctionnés, aucune lame n'avait fait soulever l'hypothèse d'une syphilis ganglionnaire possible, aucun autre signe clinique de syphilis ne pouvait orienter le diagnostic dans ce sens, seule la sérologie avait laissé un doute.

4) La maladie de BESNIER-BOECK-SCHUMANN : affection très rare, elle peut aussi poser le problème, lorsqu'elle est à traduction ganglionnaire pure. Sur 11 lames de ponction, le cytologiste avait répondu BBS ou tuberculose. Il s'agit alors d'un diagnostic purement cytologique qui nous renvoit au chapitre précédent. La clinique elle-même est batarde. Il est classique de considérer la valeur de la cuti : or pour nos 11 malades celle-ci était positive. L'évolution de nos observations sous traitement anti-tuberculeux fut en faveur de la bacillose pour ces 11 cas, mais la certitude absolue ne peut exister à leur sujet.

II - Les adénopathies malignes.

A) - Primitives :

— pouvant se voir avant 40 ans

1) - la maladie de Hodgkin au début : rappelons que l'association existe : nous en possédons un cas. Le diagnostic entre une adénopathie tuberculeuse et une adénopathie de Hogkin au début est difficile, s'il s'agit d'une adénopathie isolée sans autre manifestation clinique. Cependant, la localisation préférentielle de l'adénopathie de Hodgkin au creux sus-claviculaire et l'association eventuelle ou l'apparition d'un tableau clinique évocateur (lymphadénie, atteinte de l'état général, prurit, fièvre) peuvent aiguiller le médecin Notons toutefois, que la formule sanguine, et

l'éosinophilie en particulier décrite par FAVRE nous semblent être un signe moins évocateur qu'on a bien voulu le dire. Nous avons, en effet, retrouvé 25 adénopathies tuberculeuses possédant plus de 4 éosinophiles (dont 5 plus de 8) dans leurs formules leucocytaires. Ceci correspond approximativement au pourcentage donné par les manuels pour la maladie de Hodgkin. La cuti présente une certaine valeur, nous avons vu sa constante positivité parmi nos observations. Mais comme toujours, la ponction ganglionnaire est l'examen essentiel montrant en particulier l'absence de cellules de STERNBERG ; après cette ponction le doute n'a persisté, hormis un cas d'association, qu'une seule fois parmi nos observations, ce qui constitue le plus éloquent plaidoyer en faveur de la ponction du ganglion.

2) les tumeurs du tissu conjonctif : réticulosarcome, réticulose maligne, lymphosarcome. Dans deux cas sur la lame de ponction le mot de lymphosarcome fut prononcé. Le doute fut rapidement éliminé par la ponction répétée et l'évolution clinique à brève échéance. Les autres tumeurs du tissu conjonctif (réticulosarcome dont le diagnostic au départ peut être difficile, réticulose maligne) ne furent jamais discutées.

3) les dysembryomes : tumeur cervicale primitive pas très bien classée (REDON) : nous n'en avons pas retrouvé le terme dans une seule de nos observations

— celles dont la fréquence s'accroît après 40 ans :

1) la lymphose : le diagnostic en est facile par le tableau clinique (adénopathies diffuses symétriques) chez un sujet âgé. L'hyperplasie lymphoïde de la ponction ganglionnaire et surtout le médullogramme tranchent : rappelons en effet que ce dernier pratiqué dans 25 cas de tuberculose n'a montré aucune anomalie.

2) les maladies plus rares :

— les lymphoréticuloses (maladie de WALDENSTROEM) n'ont jamais été évoquées dans nos statistiques de façon sérieuse ; la ponction ganglionnaire, l'électrophorèse, le myélogramme, et l'ensemble des autres examens paracliniques les éloignent du diagnostic d'adénopathies tuberculeuses.

la maladie de BRILL-SYMMERS : tout à fait exceptionnelle, elle est distincte des lymphoréticuloses et de la lymphose. La ponction ganglionnaire en fait moins bien le diagnostic que la biopsie. Elle ne fut pratiquement jamais évoquée.

B) - secondaires :

- Adénopathies métastatiques d'un néoplasme digestif, pulmonaire, du corps thyroïde : nous ne possédons pas de cas où ce diagnostic fut discuté. Mais la possibilité en demeure.
- Adénopathies satellites d'un néoplasme ORL : la question se pose essentiellement lorsque l'examen ORL montre une lésion

dont on peut discuter la nature. Parmi nos observations, l'examen ORL, pratiquement systématique, a presque toujours montré l'intégrité de la région otorhinolaryngologique : 2 amygdalites seulement furent découvertes mais mises hors de cause. Un seul de nos malades, porteur d'une lésion œsophagienne avait une ponction ganglionnaire douteuse (uniformisation glandulaire avec anomalie suspecte) ; sa cuti +++ et son aspect clinique rendait le diagnostic difficile ; il a malheureusement été perdu de vue après son passage en chirurgie. L'hypothèse d'un ganglion cancéreux au sujet de cette observation, est toujours restée valable. Elle illustre combien l'étiologie néoplasique ORL doit constamment être à l'esprit du praticien et lui faire prescrire un examen ORL systématique devant toute adénopathie cervicale.

Nous avons, en cette brève énumération, passé en revue les principales étiologies des adénopathies cervicales ; il faudrait, pour être complet, réciter tout le diagnostic décrit par TRUFFER dans l'Encyclopédie médico-chirurgicale. Nous ne nous en sommes tenus ici qu'à un cour rappel schématique.

Il reste, pour terminer, à redire la fréquence des adénopathies cervicales puisqu'elles représentent 10 % des consultants, en une année dans les services du Pr. CROIZAT et du Pr. REVOL. Les chiffres communiqués par le Pr. REVOL aux Journées Lyonnaises d'Otho-Rhino-Laryngologie en décembre 1963 indiquent que, parmi ces 10 %, d'adénopathies cervicales :

— 60 % étaient d'origine tuberculeuse (45 % tuberculeuses certaines, 15 % tuberculeuses très probables),
— 9 % avaient pour origine une affection banale,
— 13 % une réticulite bénigne,
— 1 % la syphilis.
— alors que 15 % avaient une cause maligne (6 % épithéliomas ganglionnaires, 5 % sarcome ou Hodgkin, 2 % une hémopathie maligne).

L'intérêt de la ponction ganglionnaire y était une nouvelle fois signalé, illustrant comme notre exposé ce que MARCHAL et DUHAMEL disaient : « Elle a considérablement simplifié le diagnostic des adénopathies superficielles. »

LE TRAITEMENT

Il est classique de dire que l'évolution des adénopathies tuberculeuses à longue échéance est de toutes façons favorable. Mais, le retentissement sur l'état général dont elles s'accompagnent souvent, les complications locales auxquelles elles donnent lieu (extension locale, récidive, fistule), le fait qu'elles sont « ... un gîte du Bacille de Koch », en font une affection à ne pas négliger et réclamant une thérapeutique. Se référant à nos observations, et appréciant leur évolution sur une durée moyenne de trois mois et parfois plus, nous avons essayé de tirer quelques conclusions sur l'action des différentes médications actuellement à notre disposition, d'une part les traitements généraux dont l'efficacité s'évalue à long terme, d'autre part, le traitement local qui se juge à court terme d'après les transformations morphologiques de l'adénopathie. En pratique l'association habituelle et l'intrication des diverses thérapeutiques, les difficultés d'en évaluer l'action, le caractère tenace et surtout récidivant des adénopathies tuberculeuses conduisent, nous le verrons, à un certain scepticisme quant aux résultats définitifs réels et durables, tout au moins à la plus grande prudence d'interprétation.

I - L'ARSENAL THERAPEUTIQUE

A) - *Les traitements généraux.*

Ils sont très nombreux.

1) - Nous rappellerons d'abord le *Calcium* et la *Vitamino-thérapie*, méthode de CHARPY dont l'action au cours de nos observations nous est apparue minime à côté de celle des traitements modernes : le Professeur REVOL pense cependant que cette méthode, qui a eu son heure de gloire et ses succès, peut constituer un adjuvant à ne pas négliger.

2) - *Les antibiotiques spécifiques* sont représentés principalement par : *l'isoniazide :* prescrit à dose variable suivant le poids, la dose moyenne se trouvait être de 300 à 450 mg par jour. Le traitement a été parfois poursuivi pendant plus d'un an, associé à la vitamine B 6 dans les traitements à long cours.

- *l'acide para-amino-salicylique :* administré en perfusion dans les traitements d'attaque, la voie orale est également utilisée par la suite. Nos malades ne l'ont guère reçu que dans les 15 premiers jours de leur traitement à la posologie journalière de 15 grammes.

- *La Streptomycine :* prescrite à la dose de 1 gr par jour. Nos malades en moyenne n en ont pas reçu plus de 60 gr.

- Les autres Antibiotiques : la Viocine, le Trécator : leur emploi a porté sur un trop faible nombre de cas, parmi nos observations. Nous ne nous contenterons que de les citer ici.

3 - *Les Antibiotiques non spécifiques* de la tuberculose (Térramycine, Propiocine surtout) ont été parfois utilisés en association avec les médications spécifiques, suivant la technique préconisée à Giens par IMBERT, avec l'arrière pensée d'agir sur une surinfection microbienne.

4) - *Les antiinflammatoires :* la Cortisone et ses dérivés ; en moyenne, leur emploi n'a pas dépassé les 15 premiers jours du traitement, en ce qui concerne tout au moins la thérapeutique générale.

5) - *La moutarde azotée* (Caryolysine) est une thérapeutique peu classique, utilisée cependant par certains auteurs (ALEXANDROWICZ, STORTI) et qui convient, selon le Professeur REVOL qui la prescrit depuis quelques années, aux formes particulièrement exubérantes, multiples, évolutives, fébriles, observées surtout chez les Nord-Africains ; elle est administrée par voie intraveineuse, à doses croissantes, répétées 6 fois en moyenne. La dose totale atteint 20 à 30 mmg par cure, la cure a été parfois reprise une seconde fois.

6) - *Le Traitement héliomarin ou climatique,* en établissement de post-cure (Giens ou Berck surtout) où les malades poursuivent leur traitement général, a été prescrit surtout lorsque la guérison était amorcée et plus particulièrement chez les Nord-Africains ; d'autres fois, on conseillait seulement un repos prolongé à la campagne.

B) — *Traitement locaux*

1) *les injections locales d'Antibiotiques :* directement dans l'Adénopathie, l'antibiotique employé a généralement été la Streptomycine, à la dose de 1 gr répétée deux ou trois fois (une seule fois de l'INH local).

2) les *injections locales d'Hydrocortisone :* à la dose de 25 mmgr répétée en générale 6 fois en tout ; elles ont été beaucoup plus employées, en particulier dans les formes suppurées et proches de la fistulisation, comme il est classique.

3) *la Radiothérapie* à dose antiinflammatoire, par cure d'une dizaine de séances de 1 500 à 2 000 r en tout (100 ou 200 r par séances), a été réservée surtout aux formes exubérantes, mais a été aussi appliquée, dans certaines périodes, à beaucoup de cas même au stade de suppuration débutante.

C) — *Le traitement chirurgical :* l'Exérèse dépend surtout de la morphologie clinique de l'adénopathie, en particulier de son carac-

RESULTATS APRES 3 MOIS

TRAITEMENT ANTIBIOTIQUE GENERAL	BK (+)	BK (—) pus	pas de pus	total
1) *Triple* (Rimifon, PAS Strepto)	5 (+ cortisone ou Rx)	1	0	6
amélior.	5	1		6
récidive	0	0		0
échecs	0	0		0
2) *Double* (Strepto, INH)	17	5	8	30
amélior.	13	3	6	22
récidive	4	0	0	4
échecs	0	2	1	3
3) *Simple* (INH)	9	5	0	14
amélior.	4	4	0	8
récidive	5	2	0	7
échecs	0	0	0	0
(Strepto)		1		1
en tout sur *50* : 36 succès (72 %) 11 récidives 3 échecs				
TRAITEMENT LOCAL				
Hydrocortisone	13		2	15
amélior. (succès)	8		1	9
récidive	4		0	4
extension	1		1	2
Radiothérapie	9		2	11
succès	6		2	8
récidive	3		0	3
échecs	0		0	0
Exérèse	2	1	1	4
succès	2	1	1	4
EN TOUT : succès 57, Récidive 18, Echecs 5				80

tère relativement isolé et unique ; elle a toujours été pratiquée chez les malades (17 cas) sous couvert d'antibiotiques ; depuis quelques mois, l'exérèse est étendue à des formes unilatérales, multiples, ce qui exige un véritable curage ganglionnaire.

II — *Les résultats de ces diverses thérapeutiques.*

Nous avons déjà dit plus haut les difficultés que l'on a à les apprécier, d'autant que le plus souvent, sachant que leur efficacité est toute relative, on a voulu faire bénéficier le malade de leur association.

Malgré ces difficultés, nous avons essayé de *chiffrer ces résultats après 3 mois,* en fonction des principales thérapeutiques employées et en fonction aussi de la forme particulière présentée par l'adénopathie (présence ou non de BK, forme supurée ou non). Ceci nous a donné le tableau ci-contre, où les évaluations de résultats sont classées en succès (au moins partiel) et en échec immédiat ou secondaire (récidive rapide).

De ces résultats, encore une fois difficiles à interpréter, nous déduisons cependant que la thérapeutique antibiotique paraît d'autant plus efficace qu'elle est plus importante et qu'on aurait peut-être intérêt à *associer plus souvent les 3 antibiotiques majeurs* tout au moins au début, au lieu de se contenter comme il est habituel du seul Isoniazide continué très longtemps.

Nous avons essayé de voir ce que faisait l'association, à ces antibiotiques, de la *corticothérapie par voie générale :* sur 22 cas, où cette corticothérapie fut appliquée pendant un temps suffisant pour lui donner des chances d'efficacité, (20 jours), nous notons qu'il y eut finalement :

— 14 succès plus ou moins complets (dont 9 dans des formes sans BK).

— 3 échecs (dont 2 dans des formes avec BK)

— 5 récidives (dont 4 dans des formes avec BK)

Sans pouvoir dire si les antibiotiques ont joué le rôle principal, il semble possible d'admettre que la corticothérapie associée a plus de chance d'efficacité s'il s'agit d'une forme non-suppurée et sans BK , mais comme ces formes sont, de toutes façons, moins sévères, nous n'oserions être trop affirmatifs, et dans l'ensemble il ne nous a pas paru que la corticothérapie générale apportait un supplément important d'efficacité.

Il n'en est pas de même en ce qui concerne la corticothérapie locale (hydrocortisone) dans les formes suppurées, où nous notons tout de même *9 succès* contre seulement 2 extensions du processus malgré le traitement.

Les mêmes remarques semblent valables en ce qui concerne la radiothérapie, médication d'appoint importante dans les formes non suppurées.

Enfin, parmi les résultats intéressants, nous citerons au moins

4 observations de malades présentant des formes exubérantes, évolutives, fébriles, qui furent nettement refroidies, avec diminution appréciable des masses ganglionnaires, par la Caryolysine.

Ces résultats, en apparence souvent favorables, lorsqu'ils sont ainsi jugés après 3 mois, laissent malheureusement dans l'ombre les cas très nombreux, où passé ce délai, persiste tout de même un résidu ganglionnaire simplement refroidi, mais sujet très souvent à des récidives ultérieures. C'est cette *ténacité,* cette *tendance aux rechutes,* qui incitent de plus en plus un plus grand nombre d'auteurs, auxquels nous nous rallierons volontiers, à faire pratiquer après refroidissement, une *éxérèse aussi large que possible,* seule garante de l'avenir à condition d'un traitement antibiotique de couverture poursuivi de nombreux mois.

III — *Les indications*

D'après ces résultats, il nous paraît possible de donner certaines directives touchant les indications thérapeutiques, indications que nous plaçons suivant les formes observées, tout en sachant qu'en fait, on est conduit à beaucoup de souplesse pour adapter le traitement à chaque cas particulier. Nous ajouterons que ces indications thérapeutiques ne se justifient qu'avec une certitude ou une très grande probabilité de diagnostic, car il ne faut pas compter sur l'efficacité d'un traitement d'épreuve pour étayer un diagnostic incertain.

Nous distinguons les formes évolutives aigues ou sub-aigues et les formes chroniques, torpides, sans cacher le caractère artificiel de cette opposition, car toute forme évolutive peut n'être que la traduction d'une poussée dans le cours d'une forme chronique.

1) — Dans les formes évolutives, parfois très aigues, on aura intérêt à jouer simultanément de plusieurs thérapeutiques. Le plus souvent, du moins chez l'adulte d'origine française, les ganglions sont peu nombreux, unilatéraux, parfois même il n'existe qu'un seul ganglion, mais d'allure inflammatoire : le rôle d'une surinfection d'origine bucco-pharyngée pouvant toujours se discuter, nous préconisons volontiers alors l'association des antibiotiques spécifiques de la tuberculose et d'une antibiothérapie non spécifique (terramycine, propiocine, pénicilline, etc...) ; la corticothérapie associée par voie générale est utile, surtout s'il n'y a pas de BK et pas de pus, ce qui est fréquent à ce stade ; si au contraire, on a l'impression d'un état présuppuratif, la corticothérapie locale est très utile ; si les phénomènes inflammatoires ne cèdent pas vite et si le ganglion ne diminue pas, la radiothérapie sera ajoutée. Quand l'infection est refroidie, on doit discuter l'exérèse, surtout si la poussée évolutive est survenue sur une adénopathie chronique ancienne.

Dans certains cas, surtout chez le NAF, ces adénopathies évolutives sont nombreuses, bilatérales, souvent alors fébriles ; c'est dans ces cas qu'on pourrait envisager soit comme traitement d'at-

taque associé aux antibiotiques, soit secondairement après quelques jours d'échec des antibiotiques, associée de préférence à la corticothérapie, la moutarde azotée, qui constitue ici un appoint précieux ; la radiothérapie, par contre, en raison de l'importance des champs, peut avoir des inconvénients ; mais ici, l'antibiothérapie, triple, devra être poursuivie longtemps, précédant puis accompagnant la cure héliomarine ou d'altitude qui s'imposera ; l'exérèse est évidemment impossible dans ces formes diffusantes.

La conduite sera la même s'il s'agit d'une véritable forme lymphadénique, débordant la région cervicale, forme dans laquelle les antibiotiques modernes (isoniazide), prolongés des mois, avec corticothérapie modérée et cure climatique, obtiennent souvent d'excellents résultats.

Nous ajouterons que ces formes aigues, si elles aboutissent à la suppuration et à la fistulisation, entrent alors dans le chapitre suivant des formes chroniques.

2) — Les formes torpides, lentes, peuvent revêtir trois aspects :

— ou bien il s'agit de ce qu'on appelle le lymphome tuberculeux, c'est-à-dire d'une masse ganglionnaire, souvent unique, mais assez volumineuse, non douloureuse, ferme, élastique, n'évoluant pas en général vers la suppuration, mais désespérante par sa chronicité et sa résistance aux antibiotiques, capable aussi de poussée inflammatoire, ni l'antibiothérapie générale, ni la corticothérapie n'ont de prise notable ; la vitaminothérapie n'est qu'un adjuvant secondaire ; la radiothérapie n'a souvent que des résultats partiels ; c'est à notre avis une indication majeure de l'exérèse, en période froide, sous traitement antibiothérapique, éxérèse d'autant plus satisfaisante qu'elle est en général assez simple.

— Un deuxième aspect, plus fréquent (surtout d'ailleurs chez le NAF et l'enfant) est celui de l'adénite suppurée chronique, et la classique écrouelle ; là encore, après une antibiothérapie de quelques semaines, après la vitaminothérapie qui a ici sa meilleure indication, après la corticothérapie locale très utile pour refroidir ou réduire la suppuration, en s'abstenant en général de la corticothérapie générale innefficace, l'éxérèse, si elle est techniquement réalisable, est une indication assez formelle ; si elle n'est pas possible, après quelques semaines, on devra avoir recours à la climatothérapie, au besoin l'héliothérapie, associée toujours aux antibiotiques spécifiques ; après quelques mois, on aura alors parfois l'heureuse surprise d'une amélioration suffisante pour permettre une éxérèse chirurgicale large, toujours souhaitable.

— Le troisième aspect de ces formes torpides est constitué par le tout petit (ou les tout-petits) ganglion séquellaire en général scléreux, parfaitement refroidi, au moins en apparence, qui ne semble qu'une cicatrice sans importance ; il faut en réalité s'en méfier et, si l'on est autorisé dans l'immédiat à le laisser tranquille, avec l'espoir, parfois réalisé d'ailleurs, qu'il n'évoluera plus, on

doit toujours conseiller au malade une surveillance régulière ; si celle-ci montre quelques signes d'évolutivité, mieux vaut alors entreprendre le traitement antibiotique spécifique d'emblée, et envisager l'exérèse, seule thérapeutique définitivement curatrice. Cette même exérèse aura d'ailleurs aussi un intérêt diagnostique parfois, en prime, dans ces ganglions cervicaux minimes chroniques qui font mal leur preuve.

D'une façon générale, nous voyons, et c'est là notre conclusion, après des années d'échecs et de déceptions, que les adénopathies cervicales tuberculeuses de l'adulte, du moment où leur guérison complète n'est pas assurée (l'éventuelle guérison reste tout de même assez fréquente), relèvent volontiers de la chirurgie d'exérèse, lorsqu'elle est techniquement réalisable.

Un autre point mériterait d'être discuté : celui du repos ou de la continuation du travail ; nous pensons que mis à part les cas envisagés où la cure climatique s'impose, ainsi que les poussées évolutives tant qu'elles ne sont pas refroidies, il n'est pas indispensable en général d'imposer au malade un repos qui ne se justifierait que très prolongé, avec tous les inconvénients que cela comporterait sur le plan social et même psychologique ; quelques bonnes règles d'hygiène de vie, un temps de sommeil correct, une bonne alimentation, sont alors des prescriptions suffisantes pour une maladie, dont il ne faut pas méconnaître l'habituelle bénignité malgré son caractère tenace ou récidivant qui en fait souvent le désespoir des thérapeutes.

De toutes façons, et c'est là une notion très importante sur laquelle nous terminerons, il n'est pas question d'obtenir un résultat valable et surtout durable avant plusieurs mois, sinon même un an de traitement ; il est capital de l'expliquer et de le faire admettre au malade.

CONCLUSIONS

Nous pouvons résumer ainsi les quelques notions que l'on peut déduire de cette étude stastistique portant sur 182 cas d'Adénopathies tuberculeuses de l'adulte :

1) L'adénopathie peut survenir à tout âge. A condition d'éliminer tous les Nord-Africains (71 cas), elle se retrouve avec une fréquence double chez la femme par rapport à l'homme. Chez la femme après la cinquantaine, elle connaît une recrudescence nette.

2) Unique ou multiple, son association à d'autres adénopathies n'est pas rare, y compris les adénopathies médiastinales retrouvées par radiographie systématique dans 18 cas (10 %).

3) Sa localisation préférentielle est le territoire carotidien moyen.

4) Elle entraîne peu de modifications des examens paracliniques, hormis celles traduisant son retentissement, fréquent quoique modéré, sur l'état général : accélération de la VS, fébricule. Une certaine polynucléose sanguine est parfois retrouvée, en général avec lymphopénie (lymphopénie cependant inférieure à 5 % dans 16 cas) ; l'anémie est exceptionnelle.

5) Son moyen diagnostique *capital* est la ponction ganglionnaire :

— la bactériologie y est positive dans près de 25 % des cas ;

— l'étude cytologique permet d'en faire le diagnostic dans près de 60 % des cas, soit par la présence très évocatrice de pus, soit par l'existence des cellules épithélioïdes, voire de cellules géantes. Cette ponction oriente le diagnostic de façon indéniable dans les cas restants ; elle permet d'éliminer la plupart des autres affections à traduction lymphadénique.

6) Le traitement médical, comme il est classique, est décevant, les résultats obtenus par les antibiotiques, la corticothérapie (locale surtout), la radiothérapie, certains antimitotiques (Caryolysine), le repos et la cure héliomarine, étant souvent passagers ;

aussi, sans jamais envisager l'éxérèse d'emblée, il est probable que la thérapeutique chirurgicale prendra de plus en plus de place, complétée d'ailleurs par une antibiothérapie prolongée ; sur 17 exérèses, nous avons obtenu 13 guérisons.

Vu, LE DOYEN :

Jean-François CIER.

LE PRÉSIDENT DE LA THÈSE :

Pr. CROIZAT

VU et permis d'imprimer :

Lyon, le 11 Juin 1964.

LE RECTEUR, PRÉSIDENT DU CONSEIL DE L'UNIVERSITÉ :

P. LOUIS.

BIBLIOGRAPHIE

ALEXANDROWICZ J. — Rapport au Congrès de Montreux 1949. — Le Sang N° 4, 1955, p. 330.

ANDRE R. et DREYFUS B. — La Ponction ganglionnaire - août 1954 — Adénopathies tuberculeuses - p. 49.

ANDRE R. — La ponction ganglionnaire, son intérêt pratique. — La Clinique 510 : 273, 15 mars 1957.

ANDRE R. — Intérêt de la ponction ganglionnaire dans le diagnostic des Adénopathies. — Problème d'ORL, p. 145-152, 1961.

ANDRE, DREYFUS et FRANÇOIS. — La ponction ganglionnaire dans 50 cas d'Adénopathies tuberculeuses. — Congrès d'Hématologie d'Amsterdam, sept. 1953.

BENOIT M. — L'intérêt de la ponction. — Biopsie du ganglion. — Le Sang 1955, N° 6, p. 587.

BERARD J. et DUVERNE J. — Adénite cervicale fistulisée avec inoculation positive chez un sujet ayant reçu une cure de streptomycine peu de temps auparavant. J.M.L. 1950, 82, p. 8.

BERNARD E., COBLENTZ B. et DAV A. — Les Adénopathies cervicales tuberculeuses au cours de la tuberculose pulmonaire de l'adulte.

BERNARD E. — Adénopathies tuberculeuses de l'adulte. — Rev. de la Tuberculose 1945, N° 7, p. 179-180.

BERNARD, BOUSSIERE. — Thèse Toulouse 1961 : Traitement actuel des Adénopathies cervicales tuberculeuses.

BESSIS M. — Traité de cytologie sanguine. — 2ème édition, Masson, Paris 1954.

BIOT J. — Contribution à l'étude de la corticothérapie dans les manifestations ganglio-pulmonaires et les Adénopathies cervicales. Thèse Lyon 1957.

BLOT P. — Traitement des Adénopathies cervicales tuberculeuses. — Thèse Paris 1953.

BOUSSER et MATHE. — Quelle place faut-il accorder à la ponction ganglionnaire dans le diagnostic des Adénopathies. — Sem. des Hôpitaux 1953, 29, 1763-1764.

BRUN et VIALLIER. — Deltacortisone et Tuberculose. — Rev. Lyon. Med. VII, 12, 753, 30 juin 1958, p. 756.

BRUN J. et Coll. — J. Médical de Lyon, Lyon 949, 629, 20 juillet-août 1959 (intervention du Pr. DESPIERRE dans la discussion).

CATINAT et DEBRAS J. — Traitement des Adénopathies tuberculeuses périphériques. — Sem. des Hop. de Paris 1955, *31*, P. 2121.

CATTANEO L. — Développement des ganglions cervicaux chez l'homme. — Arch. Ital. Anat. Embriol. 65, 211 (sept. 1960).

CAZAL. — La réticulose histiomonocytaire — 1 vol. Masson éd., Paris 1946.

CHAIM RAPORT. — (American diseases of the Chest 1958, p. 154-161).

CHEVALIER et Coll. — Sur le traitement des Adénopathies tuberculeuses par la méthode d'Alexandrowicz. — Sem. des Hop. de Paris, 1954, *30*, p. 778.

CHRISTOL et LE CONTE DE FLORIS. — A propos du diagnostic et traitement des Adénopathies tuberculeuses de l'adulte. — La Clinique 557, 263, 7, mai 1961.

COEUILLEZ A. — La vie méd. 43, 47-66 (1962).

CORNEILLE. — Remarque sur les difficultés thérapeutiques soulevées par les Adénopathies cervicales tuberculeuses. — Thèse Paris 1955.

C TOLOGICAL — Diagnosis in otorhinolaryngol. the special use of lymph. nodal punction. — Arch. Otolaryng. (Chicago) 74, 262, (sept. 1961).

DESPIERRE et PHILIPS. — Adénopathies après BCG. — Revue de la tuberculose 22, 237, février 1958.

DREYFUS B. — Cytologie du ganglion lympathique normal. — Thèse Paris 1940, 1 vol. Doin ed. Paris.

DUBOIS V. — Nouveau traité des scrofules — Thèse Paris 1726.

DUPERIE R. — La tuberculose ganglionnaire. — Encyclopédie médico-chirurgicale.

GERBEAUX et BACULARD. — Adénopathies tuberculeuses : progrès de l'Association Antibiotiques-Cortisone. — Rev. du Prat. IX, 27 : 2887, 21 octobre 1959, p. 2896.

HELMEYER et BEGEMAN. — Atlas der Klinischen Hämatologie und Cytologie. — Springer Verlag, Berlin, Gottingen, Heidelberg - 1955.

IMBERT P. et Coll. — Possibilité et limites du traitement des Adénopathies tuberculeuses périphériques par les Antibiotiques (guérisons, inactions, aggravation). — J. de Méd. de Lyon, N° 820, 1954, 35, p. 191.

IMBERT, CHEVALLIER, JARLOT et Coll. — Résultat du traitement des Adénopathies tuberculeuses périphériques, par les Antibiotiques d'après 184 observations — Pédiatrie 1956, II, p. 129.

IMBERT P. et Coll. — J. de Méd. Lyon, N° 820, 5 mars 1954.

KAUKMAN R. — Rev. de la Tuberculose, 25, 2/3, 262, Févr.-Mars 1959, p. 269.

LAVAL, BONNEAU et CASTEL. — Adénopathies tuberculeuses périphériques. — Rev. tubercul., tome 25, 1, 18 janv. 1961.

MALLARME J. — Les examens complémentaires nécessaires au diagnostic des adénopathies superficielles. — Rev. du Prat. 1952, 2 - 663-671.

MALLET et THIERRY. — Adénopathies cervicales tuberculeuses. — Rev. Prat., octobre 1956, p. 2945.

MARCHAL G. — Etude clinique et cause des polyadénopathies superficielles diffuses. — Rev. du Prat., Avril 1952, p. 675.

MARCHAL J. et Coll. — Notre expérience de la ponction-biopsie du ganglion lympathique. — Semaine des Hôpitaux de Paris 46 : 2630-1. 4 octobre 1959.

MARCHAL J. et Coll. — Bull. mem. Soc. Med. Hop. Paris, 21-22-22, 734-739, 1958.

MARQUEZY R.A. et Coll. — Sem. des Hôp. Paris, 20/3. 1111-1115, 30 mars 1956.

PAVLOVSKY A. — La puncion ganglionar an contribution al diagnostico clinico chirurgico de la affecciones ganglionares. 1 vol. A. Copez ed.... Buenos-Ayres, 1934.

PAVLOSKY A., GALAN J.-C. et RECHNIEWSKY. — Lymphadenos archosis producida por torulas. — Rev. Soc. Arg. Hemato. y Hemo. Farapia 1949, 1, 229-241.

POISSON L. — Adénopathies tuberculeuses. — Thèse Paris 1895.

REDON. — Diagnostic des Adénopathies cervicales chroniques. — Presse Médicale 1960, N° 18, P. 89.

REVOL L. et MOREL P. — L'adénogramme des adénopathies inflammatoires bénignes. — J. de Méd. de Lyon, 5 sept. 1957.

REVOL L. — Conférence : diagnostic des Adénopathies Cervicales. Journée Lyonnaise ORL, 7 décembre 1963.

ROUVIERE H. — Lympathiques de la tête et du cou. In : anatomie descriptive et topographique, Paris Masson ed., Tome I, p. 226.

ROMANY et JOFFARD. — Journal de Médecine de Lyon, N° 995 (20.09.61).

SEROPIAN J. — Adénopathies tuberculeuses externes : leur traitement à Briançon. Comparaison avant l'ère des Antibiotiques. — Thèse Paris 1961.

STORTIE. — Rapport au congrès de Montreux 1949. — Le Sang N° 4, 1950, p. 340.

TACHELLA. — 5 cas d'Adénopathies tuberculeuses. — Thèse Paris 1952.

TAILLENS J.-P. — Adénopathie cervicale. — Rev. de Suisse Romande 82, 259 (avril 1962).

TAILLENS J.-P. — Les Adénopathies tuberculeuses du cou. — Ann. d'ORL tome 79, 923-955, déc. 1962.

TAILLENS J.-P. — Adénopathies tuberculeuses du cou. — Ann. d'ORL 79, 789-800, oct.-nov. 1962.

TESTUT et LATARJET. — Traité d'Anatomie Humaine. — 9ème Doin éd. 1948.

TRUFFERT. — Diagnostic des Adénopathies cervicales solitaires. — Mem. acad. de Chirurgie, tome 87, 28-29, 838-839, 15-22 nov. 1961.

VERHAEGHE M. — Diagnostic des Adénopathies cervicales. — Lille Chirurgie 14, 237, (nov. 1959).

WEIL P.-E., ISH WALLS, PERLES. — Diagnostic de la maladie de Hodgkin par la ponction ganglionnaire. — Presse Médicale, 1940, p. 1540.

WEIL P.E. — Etude cytologique des adénopathies par ponction ganglionnaire. — Bull. et Mém. Soc. Méd., Hôp. Paris 1937, 53, 141.